

HOPITAL UNIVERSITAIRE INTERNATIONAL MOHAMMED VI

180787

S.HAMMOU

D E V I S

Date 30/10/2023

N° : 231030114615S.

Nom patient : AKERZOUL Moncef

Prise en charge : MUPRAS

Traitements HOSPITALISATION

PRESTATIONS		Nombre	Lettre clé	Prix Unitaire	Montant
Journee d'hospitalisation de medecine		3		550,00	1 650,00
Consultation de pediatrie		3	K	200,00	600,00
Bilan		1	K	2 000,00	2 200,00
Scanner crânio-facial		1	K	1 500,00	1 500,00
PHARMACIE		1	K	2 000,00	2 000,00
Sous-Total					7 950,00

Arrêté le présent devis à la somme de :
SEPT MILLE NEUF CENT CINQUANTE DIRHAMS

Total devis 7 950,00

Le montant inscrit sur le devis est purement estimatif, il peut être revu à la hausse ou à la baisse selon l'évolution de l'état de santé du patient.



PLI CONFIDENTIEL

nom et prénom de l'assuré (e) :

numéro d'immatriculation :



2300272646 / 231030081559W.
Prénom : Moncef

Prénom : Moncef
Nom :

Nom : AKERZOUL
DDN : 02/04/1975

Dat : 02/01/2018 E: 30/10/2023
Service : EXPLORATION PED (SO)

PAYANT
Sexe: M

Nom et prénom du médecin traitant :

INPE et code à barres :

~~/-/-/-/-/-/-/-/-/-/-/-/-/-/-~~

Date de la consultation : / 30 / / 10 / / 23 / _ / _ /

Diagnostic et motif des soins

cellulose

Antécédents et facteurs de risque :

Examen clinique à l'admission :

l'admission : *pour : info + info + info*

Résultats des bilans para cliniques :

libellé et nature des soins :

des soins : Hôpital de la toxicologie Rile-Rogge

Durée prévisible des soins

Date de début

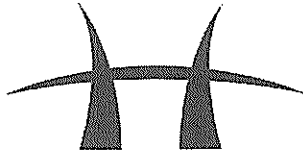
Date de fin

Fait à :

Le: 30/12/03

Signature et cachet du médecin traitant





HÔPITAL UNIVERSITAIRE
INTERNATIONAL MOHAMMED VI

Nom du patient : Moncef AKERZOUL

Date : 30/10/2023

Type d'examen : Echographie des parties molles du cou

Renseignements cliniques : Oreillons.

Résultats :

- Les glandes parotides sont augmentées de volume, hétérogènes, hyper vascularisées au doppler couleur avec ganglions intra parotidiens infracentimétriques.
- Multiples adénomégalies cervicales, de contenus liquidiens, nécrosées dont la plus volumineuse est sous mentonnière gauche mesurant 36 x 15 mm.
- Important infiltration sous cutanée diffuse des hémifaces et cervicales sans collection sous-jacente.

Conclusion :

Parotidite bilatérale avec adénite cervicale (chaines I et II) et importante infiltration sous cutanée des hémifaces et cervicales sans collections.

En vous remerciant de votre confiance :

Signé : Pr. Ass. BENSLIMA N.