

CENTRE INTERNATIONAL D'ONCOLOGIE CASABLANCA

188218

DEVIS N° 0000023/23

CASABLANCA Le : 26-12-2023

Identification

Nom & Prénom : BENBRAHIM TOURIYA

C.I.N. : B378960

Organisme : MUPRAS

Diagnostic :

Médecin traitant :

Traitement : rth

Prestations	Observation	Qté	Prix U.	L.C.	Coef	Total
INTERVENTION						
RADIOTHERAPIE	rectum	1	22770			22 770,00
Sous Total						22 770,00

PRESTATIONS

IMRT OU RAPID-ARC / LOCALISATION		1	15000			15 000,00
Sous Total						15 000,00

TOTAL PARTIE CLINIQUE 37 770,00

Arrêté le présent devis à la somme de: **TRENTE-SEPT MILLE SEPT CENT SOIXANTE-DIX DIRHAMS**

TOTAL GENERAL 37 770,00

NB:

60362124

Tel : 0522 778 181
Centre International
d'OncoLogie de Casablanca
Route de l'Oasis - Rue des
Alouettes - Casablanca

Casablanca, le 25/12/2023

PROTOCOLE DE RADIOTHERAPIE

Mon Cher Confrère,

Je vous prie de bien vouloir trouver, ci-joint, les renseignements cliniques concernant :

NOM ET PRENOM DU PATIENT (E)

Mme BENBRAHIM TOURIA

Diagnostic histologique ou les bases de l'irradiation thérapeutique :

Néoplasie Rectale

Description des volumes à irradier

Rectum (Polyps)

Séquençage de l'irradiation :

46 Gy (23x2 Gy)

Prévision Dosimétrique :

RT VM-AT

Monsieur le Médecin CONSEIL
MUPRAS

Cher Confrère.

Je vous prie de bien vouloir trouver ci-joint les renseignements
Cliniques concernant:

Mr/Mme : BENBRAHIM TOURAYA

Ayant le droit à la couverture médicale par l'organisme dont vous assurez le
conseil.

Je vous écris pour information et en vue de démarches administratives
pour une prise en charge.

Avec mes remerciements, veuillez croire, cher confrère, à mes
considérations les meilleures

RADIOTHERAPIE

Renseignement Clinique :

CANCER DU MOYEN RECTUM

Des modifications du traitement pourraient survenir en fonction des
Evaluations et de l'évolution de la malade

26/12/2023

Dr. Naoufal MAMOU
Oncologue et Radiothérapeute
Centre International
d'Oncologie de Casablanca
Route de l'Oasis, Rue des Alouettes
Casablanca
Tel : 0522 778 181

Centre International
d'Oncologie de Casablanca
Route de l'Oasis, Rue des
Alouettes, Casablanca
Tel : 0522 778 181

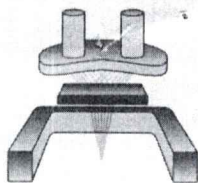
4. route de l'Oasis rue des Alouettes Casablanca

Tél : 0522 77 81 81 - Fax 0522 99 65 74

E-mail : info.ciocasablanca.ma

RC : 411395 - Patente : 34795375 - IF : 25288434

CNSS : 1130764 - ICE : 00196678000063



Laboratoire de Pathologie du Centre

Dr. Nouhad BENKIRANE

Pr. Laïla LARAQUI

Casablanca, le 19/12/23

Nom & Prénom: Mme BENBRAHIM TOURIYA
Sur ordonnance du: Dr MAAZOUZ KELTOUM//Dr
RADHI
Réf : 23H12535

Prélevé et parvenu au laboratoire le: 18/12/23
Organe ou siège du prélèvement : Tube digestif
Renseignement(s) clinique(s) : Biopsie de tumeur de rectum

COMPTE RENDU ANATOMOPATHOLOGIQUE

I- Ce prélèvement est constitué de trois fragments dont un correspond à une muqueuse duodénale aux villosités de hauteur normale, revêtues d'un épithélium cylindrique haut comportant une proportion harmonieuse d'entérocytes et de cellules caliciformes. Le tissu interstitiel est oedémateux, congestif et ponctué de lympho-plasmocytes. La musculaire muqueuse est normale. La recherche de parasite est restée négative.

Les deux autres fragments correspondent à une muqueuse gastrique de type antral dont la composante épithéliale est bien différenciée de hauteur conservée et ne porte pas d'anomalie cytonucléaire. Le chorion est légèrement infiltré d'éléments inflammatoires lympho-plasmocytaires.

La recherche d'hélicobacter pylori, sur coloration spéciale montre la présence de quelques amas à la surface des cryptes.

Conclusion : - Duodénite oedémato-congestive sans signe d'atrophie.

Absence de signe d'infestation parasitaire.

- Antrite chronique légère (+) non atrophique non active avec hélicobacter pylori (++).

Absence de signe de dysplasie ou de métaplasie intestinale.

Pas de malignité.

II- Ce prélèvement est constitué de dix fragments biopsiques, correspondant à une prolifération adénomateuse d'architecture tubulo-villeuse, représentée par des tubes et des villosités bordés de cellules cylindriques avec stratification nucléaire sur toute la hauteur épithéliale avec invagination dans le chorion muqueux de massifs glandulaires bordés de cellules carcinomateuses. Le stroma est infiltré de lympho-plasmocytes.

Conclusion : Aspect histopathologique d'un adénocarcinome intra-muqueux sur polyadénome tubulo-villeux en dysplasie de haut grade.

L'étude de l'instabilité micro satellitaire sera réalisée à la demande.

Dr L. LARAQUI

LARAQUI
LABORATOIRE DE PATHOLOGIE
34, Boulevard Zerktouni
Tél: 0522 22 51 31/0522 22 51 34
Fax: 0522 22 50 00

CLINIQUE BELLE VILLE

Casablanca , le 15/12/2023

PATIENT : **BENBRAHIM TOURAYA**
OPERATEUR : **DR. RADOUANE KHADIJA**
CORRESPONDANT : **DR. MAAZOUZ K.**

IRM PELVIENNE

Technique :

Séquence T2 dans les trois plans
Séquences axiales diffusion, T1 avec et sans FAT SAT
Séquence axiale FIESTA ganglionnaire
Injection de gadolinium dans les trois plans en T1
Séquences axiales T2, diffusion était T1 injectée sur l'abdomen

Résultat :

Processus tissulaire du moyen et haut rectum localisé à approximativement 7 cm de la marge anale soit 4 cm du pôle supérieur du sphincter interne circonférentiel, irrégulier, non sténosant, signal intermédiaire en T2, en hypersignal diffusion avec ADC intermédiaire, rehaussées après injection de gadolinium, mesurant 16 mm d'épaisseur maximale étendue sur approximativement 11 cm

Il infiltre les différentes couches de la paroi avec effraction de la séreuse par endroits

Il est entouré d'une infiltration nodulaire et en flammèche de la graisse méso rectale

Il reste à distance d'utérus

Quelques ganglions de la chaîne rectale inférieure depuis volumineux mesure 5 x 10 mm

Absence d'adénopathie iliaque ou lomboaortique décelable

Utérus de taille normale, de contours réguliers, siège de quelques myomes intramuraux dont le plus volumineux mesure 18 mm de diamètre

Vessie sans anomalie

Absence d'anomalie de signal osseux

Absence de localisation secondaire hépatique décelable

Conclusion :

Processus tissulaire du moyen et haut rectum entouré d'une infiltration nodulaire et en flammèche la graisse méso rectale associé à des quelques ganglions de la chaîne rectale inférieure d'allure secondaire classé T3N1b M0 ou stade 3B

Utérus myomateux

Absence de localisation hépatique secondaire décelable



DR RADOUANE KHADIJA

391, Boulevard Ghandi - Casablanca - Maroc

Tél : +212 522 23 30 30 • Fax : +212 522 99 30 26 • GSM : +212 661 333 999

E-mail : cliniquebelleville@cliniquebelleville.com - Site web : www.cliniquebelleville.ma

Patente : 34751012 Identifiant Fiscal : 50560151 CNSS : 2832333 ICE : 002868326000095

RIB : 190780212113658163000371 - Code SWIFT : BCPO MAMC

ROYAUME DU MAROC
CARTE NATIONALE D'IDENTITE



المملكة المغربية
البطاقة الوطنية للتعريف



ثريا
TOURAYA

بنبراهيم
BENBRAHIM

Née le 23.07.1950

مزدانة بتاريخ

RABAT HASSAN RABAT

ب الرباط حسان الرباط

المدير العام للأمن الوطني

عبد اللطيف حموشي



CAN 964552

N° B378960 رقم

صالحة إلى غاية 21.09.2033 Valable jusqu'au