

CLINIQUE BELLE VILLE

CENTRE CARDIOVASCULAIRE

Patient : Mme CHAHDL NADIA

Prise en charge : MUPRAS

Date : 18/09/2023

pec
com
mfe

06 609 16301


Devis

7015

Prestation	Qté	Prix U.	Total
DILATATION CORONAIRE AVEC POSE D1 STENT ACTIF	1	49 000,00	49 000,00
TOTAL			49 000,00

Ventes en exonération de la TVA suivant l'article n°91-VI-1° du C.G.I

ND: 175617



	TOTAL TTC
Total Devis	49 000,00

Clinique Belle Ville
391, Bd. Ghandi
Casablanca - Tél: 0661 333 99
T.S.
Clinique Belle Ville
391, Bd. Ghandi
Casablanca - Tél: 0661 333 99
T.S.

CLINIQUE BELLE VILLE

Casablanca le 14/09/2023

Demande de prise en charge

Chers confrères et consœurs,

*Mme CHAHMIL NADIA admise à la clinique Belle ville pour Angor typique, la coronarographie réalisée le même jour a montré :
une sténose serrée de 70% de l'IVA ostiale.*

Il y a une indication à une angioplastie de l'IVA avec mise en place d'un stent actif.

Veuillez agréer mes salutations les plus respectueuses.

Signé Dr M. BOURAQADI



Dr. BOURAQADI Mohammed
Cardiologue
Cardiologie Interventionnelle
INP: 91466423



391, Boulevard Ghandi - Casablanca - Maroc

Tél : +212 522 23 30 30 • Fax : +212 522 99 30 26 • GSM : +212 661 333 999

E-mail : cliniquebelleville@cliniquebelleville.com - Site web : www.cliniquebelleville.ma

Patente : 34751012 Identifiant Fiscal : 50560151 CNSS : 2832333 ICE : 002868326000095

RIB : 190780212113658163000371 - Code SWIFT : BCPO MAMC

CLINIQUE BELLE VILLE

Casablanca, le 14/09/2023

CORONAROGRAPHIE

PATIENT : CHAHDI NADIA
OPERATEUR : DR M. BOURAQADI
CORRESPONDANT : DR CHOULADI Abdelkhalek

Voie d'abord: radiale droite 5 F

Ctes Hémodynamiques:

Fréquence cardiaque: 60/min

Rythme cardiaque : Rythme sinusal

Aorte (s/d-m) mmHg: 150/80 mmHg

Angiographie coronaire:

Réseau coronaire gauche :

. Le tronc commun est de calibre normal sans lésion significative.

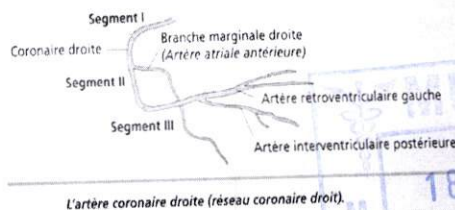
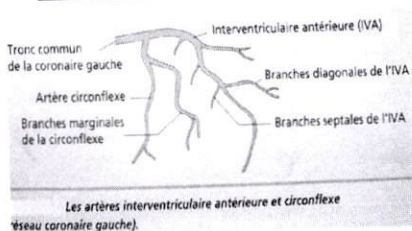
. L'artère inter ventriculaire antérieure est de bon calibre présente une sténose de l'ordre de 70% ostiale, donnant des diagonales et des septales indemnes de lésion.

. L'artère circonflexe est une artère de calibre normal sans lésion significative donnant de belles marginales avec une belle distalité.

Réseau coronaire droit :

. L'artère coronaire droite est de calibre normal, sans lésion significative le long de son trajet, donnant l'IVP et la RVG.

Conclusion :



Sténose de 70% de l'IVA ostiale.

Signé : DR M. BOURAQADI

391, Boulevard Ghandi - Casablanca - Maroc

Tél : +212 522 23 30 30 • Fax : +212 522 99 30 26 • GSM : +212 661 333 999

E-mail : cliniquebelleville@cliniquebelleville.com - Site web : www.cliniquebelleville.ma


Patente : 34751012 Identifiant Fiscal : 50560151 CNSS : 2832333 ICE : 002868326000095

RIB : 190780212113658163000371 - Code SWIFT : BCPO MAMC



CARTE DE VEUVE

CHAHDIL NADIA
Veuve BOUKHRAISS MOHAMED
0007015



ROYAUME DU MAROC
CARTE NATIONALE D'IDENTITE

المملكة المغربية
البطاقة الوطنية للتعريف

NADIA

نادية

CHAHDI

شديد

Née le

25.03.1963

مزدادة بتاريخ

ب المعارف الدار البيضاء

à MAARIF CASABLANCA ANFA

Valable jusqu'au

12.09.2029

صالحة الى غاية

المدير العام للأمن الوطني

عبد اللطيف حموشي



B480706

