

CENTRE INTERNATIONAL D'ONCOLOGIE CASABLANCA

DEVIS N° 00000100/2

175648

CASABLANCA Le : 18-09-2023

Identification
Nom & Prénom : JBARA SOAD
C.I.N. : J91659

Organisme : MUPRAS
Diagnostic :
Médecin traitant :AFIFI Adnane

Prestations	Observation	Qté	Prix U.	L.C.	Coef	Total
SEJOUR						
HOSPITALISATION CHAMBRE DOUBLE		1	400			400,00
Sous Total						400,00
PHARMACIE INTERNE						
PHARMACIE		100	15			1 500,00
Sous Total						1 500,00
INTERVENTION						
BLOC OPERATOIRE		100	25			2 500,00
GANGLION SENTINELLE		1	3500			3 500,00
Sous Total						6 000,00
PRESTATIONS						
AIDE MED. INF.		1	700			700,00
PANSEMENT A TITRE EXTERNE		1	1500			1 500,00
Sous Total						2 200,00
TOTAL PARTIE CLINIQUE						10 100,00
HONORAIRES MEDICAUX						
DR. AFIFI ADNANE		100	30			3 000,00
Sous Total						3 000,00
HONORAIRES ANESTHESISTES						
DR. AARAB /TALIBI		60	30			1 800,00
Sous Total						1 800,00
TOTAL PARTIE AUTRUI						4 800,00
Arrêté le présent devis à la somme de: QUATORZE MILLE NEUF CENTS DIRHAMS						TOTAL GENERAL 14 900,00

NB:

SERVICE FACTURATION
Centre International d'Oncologie de Casablanca
4, Route de l'Oasis Rue des Alouettes - Casablanca
Tél : 05 22 77 81 81 - Fax : 05 22 99 65 74



AKDITAL

Centre International d'Oncologie Casablanca
المركز الدولي لعلاج الأورام بالدار البيضاء

Casablanca, le 01/09/23

NOTE CONFIDENTIELLE DU MEDECIN TRAITANT

Concernant : Mme JBARA SOAD

Date de constatation de l'état du malade :

Renseignement cliniques sommaires :

Carcinome mammaire droit

Traitement envisagé correspondant à la cotation indiquée sur le bulletin d'information

ou à la demande d'entente (si possible, nombre des actes en série)

Mastectomie partielle

et prélèvement ganglion sentinelle
(12100)

Dr Adnane ABIL
CHIRURGIE CANCEROLOGIQUE
GYNECOLOGIQUE ET MAMMAIRE
8, rue Ibrahim Yaala El Ifrani
CASABLANCA - (Quartier Racine)
Tél : 05 22 77 82 28 - Fax : 05 22 99 65 74

Casablanca, le 12/06/2023

Patient : MME JBARA SOAD
Prescripteur: DR FATIHA CHEMLALI

ECHO-MAMMOGRAPHIE

INDICATION :

62 ans, tuméfaction du sein droit.

MAMMOGRAPHIE:

Seins de volume symétrique, en involution lipomateuse partielle densité type B

Opacité stellaire du QSI droit avec longs prolongements fibreux.

Petite opacité bien limitée de faible densité du quadrant QIE gauche.

Absence de foyer de distorsion architecturale.

Absence de foyer de microcalcifications.

Absence d'opacités axillaires.

Absence d'anomalie du revêtement cutané.

ECHOGRAPHIE MAMMAIRE:

On retrouve au niveau du QSI droit, sur le méridien de 2H, à environ 4 cm du mamelon une lésion atténuante irrégulière fortement hypoéchogène, avec rupture des travées conjonctives à son contact, sans flux doppler notable et mesurant : 14 x 16 x 22 mm.

Kyste du QIE gauche de 5 mm.

Ganglions axillaires bilatéraux, le plus volumineux à droite mesure : 4 x 11 mm.

CONCLUSION :

Nodule irrégulier fortement suspect du QSI du sein droit : Classé ACR 5.

Sein gauche classé ACR 2.

À confronter au reste du bilan.

Avec mes sincères salutations

Dr. TAGHY.F
RADIOLOGUE
220 Boulevard Ziraoui
Casablanca
Tél: 05 22 20 62 36
02234646000013

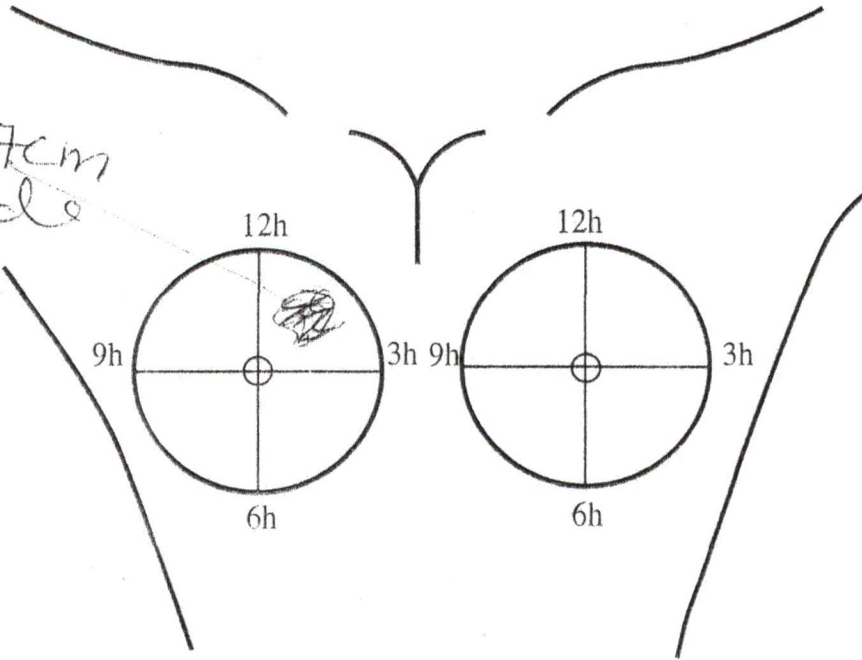


مركز الفحص الطبي بالأشعة الروداني
CENTRE DE RADIODIAGNOSTIC ROUDANI

Date : 17-6-2023

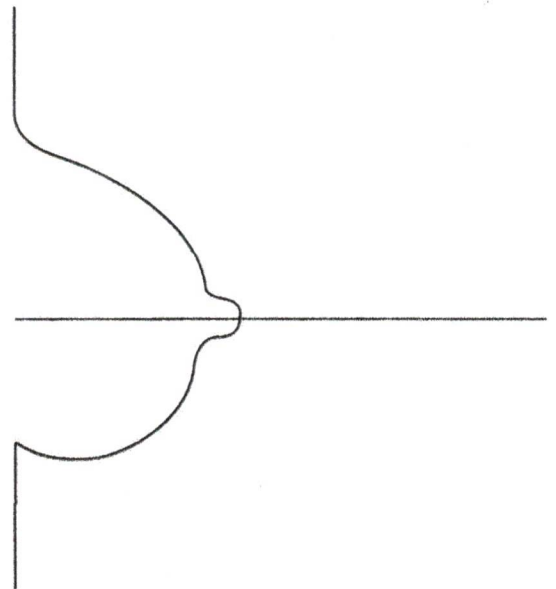
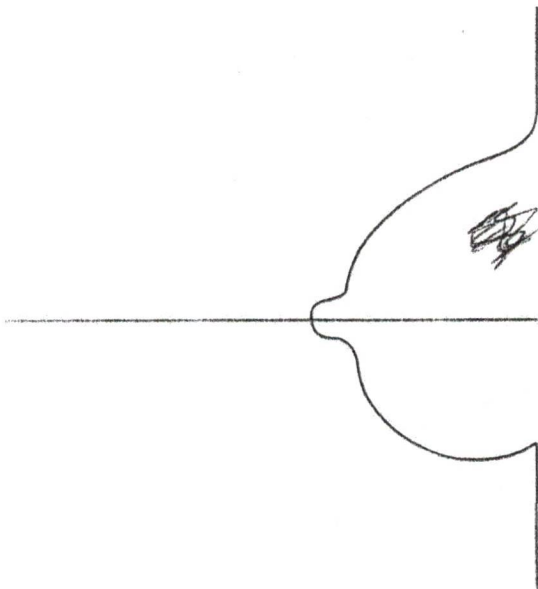
Nom : Mrs Zbouda soad ep Ksar

CS 11/7cm
Nosse de
Zouine
AERS



SEIN DROIT

SEIN GAUCHE





مركز الفحص الطبي بالأشعة الروداني CENTRE DE RADIODIAGNOSTIC ROUDANI

Dr. Houriya AMRANI MIKOU
Dr. Naïma BENJELLOUN DEBBAGH
Dr. Wafae MSEFER FAROUQI
Dr. Yasmina TAHIRI ZIATI
Dr. Abderrahim ADIL

Mammographie Numérisée / Tomosynthèse - Sénologie Interventionnelle -
Echographie / Doppler Couleur - Ostéodensitométrie
Radiologie Conventiennelle - Radiologie Interventionnelle - Rachis Entier - Gonométrie
I.R.M. 1.5 Tesla - Scanner Spirale - Dentascanner

Casablanca, Le 24/08/2023

Patient **JBARA SOAD EP KSAR**
Médecin traitant **DR AFIFI ADNANE**
Examen(s) réalise(s) **SCANNER THORACO-ABDOMINO-PELVIER**

COMPTE RENDU

RC/61A/ Bilan d'extension d'un CCI peu différencié du sein droit, de grade SBR 2, RH+, HER2 1+, Ki67 à 15%.

Technique : Acquisition hélicoïdale avant et après injection intraveineuse de produit de contraste iodé et reconstructions multiplanaires.

Résultat :

A l'étage thoracique :

Absence de nodule ou de foyer parenchymateux suspect.
Epaississements septaux apicaux bilatéraux, d'allure séquellaire.
Micronodule sous-pleural apical gauche, de 2mm, d'allure non spécifique.
Absence d'adénomégalie médiastinale, hilare ou axillaire.
Absence d'épanchement pleural ou péricardique.
Masse mammaire droite, de contours spiculés, mesurant 25 x 16mm.

A l'étage abdomino-pelvien :

Foie de volume normal, de contours réguliers, homogène.
Absence de dilatation des voies biliaires intra ou extra-hépatiques.
Tronc porte de calibre normal ainsi que ses branches de division.
La rate, les reins, le pancréas et les glandes surrénales sont d'aspect normal.
Absence d'adénomégalie profonde.
Absence d'épaississement pariétal digestif suspect visible sur cet examen.
A noter quelques diverticules coliques et sigmoïdiens, non compliqués.
Absence d'épanchement liquidien intra-péritonéal.
Utérus de volume normal, de contours réguliers ; l'endomètre semble épaissi, mesurant 9mm d'épaisseur.
Vessie vide.
En fenêtre osseuse, présence d'une lésion d'allure mixte au niveau de l'épine iliaque antéro-supérieure gauche, de nature indéterminée.

Au total :

Scanner thoraco-abdomino-pelvien ne révélant pas de lésion d'allure évolutive
Masse mammaire droite, de 25 x 16mm.
Aspect épaissi de l'endomètre : à compléter par échographie endo-vaginale.
Lésion mixte de l'épine iliaque antéro-supérieure gauche : à confronter aux données métaboliques.

En vous remerciant de votre confiance

Dr. Y. TAHIRI ZIATI



مركز الفحص الطبي بالأشعة الروداني CENTRE DE RADIODIAGNOSTIC ROUDANI

Dr. Houriya AMRANI MIKOU
Dr. Naïma BENJELLOUN DEBBAGH
Dr. Wafae MSEFER FAROUQI
Dr. Yasmina TAHIRI ZIATI
Dr. Abderrahim ADIL

Mammographie Numérisée / Tomosynthèse - Sénologie Interventionnelle -
Echographie / Doppler Couleur - Ostéodensitométrie
Radiologie Conventiennelle - Radiologie Interventionnelle - Rachis Entier - Gonométrie
I.R.M. 1.5 Tesla - Scanner Spirale - Dentascanner

Casablanca, Le 24/08/2023

Patient
Médecin traitant
Examen(s) réalise(s)

JBARA SOAD EP KSAR
DR AFIFI ADNANE
IRM MAMMAIRE

COMPTE RENDU

RC/61A/carcinome mammaire droit.

Bilan d'extension.

Technique :

Axiale CUBE T1 de 2 mm.

Axiale CUBE T2 de 2 mm.

Séquence injectée dynamique ultra Fast.

Sagittale tardive.

Résultat :

Seins de volume symétrique, de structure fibrolipomateuse type B.

Rehaussement matriciel de base d'intensité modérée.

Sein droit :

Masse du Q.S.Int de forme irrégulière, de contours spiculés, mesurant H = 32mm, l = 21mm, ép = 29mm.

Elle présente un rehaussement précoce et intense hétérogène, avec un centre d'allure nécrotique, sans wash out. Elle est située à une distance de 88mm de la plaque aréolo-mamelonnaire et à 23mm en avant du muscle pectoral.

Absence de prise de contraste suspecte de la plaque aréolo-mamelonnaire ni du muscle pectoral.

Absence d'image ganglionnaire axillaire d'allure suspecte.

Absence d'anomalie du revêtement cutané-mamelonnaire.

Absence d'adénopathie axillaire visible.

Sein gauche :

Pas de masse ni de rehaussement non masse d'allure suspecte

Revêtement cutané-mamelonnaire normal.

Pas d'adénopathie axillaire individualisable.

Au total :

Masse du Q.S.Int droit de 32mm de grand axe en rapport avec le carcinome connu.

Absence de lésion additionnelle visible.

Absence d'image ganglionnaire d'allure suspecte.

Sein gauche sans anomalie.

Examen classé ACR 6 à droite ACR 1 à gauche de la classification BIRADS.

En vous remerciant de votre confiance

Dr. W. MSEFER FAROUQI

CENTRE DE RADIODIAGNOSTIC ROUDANI, S.A.R.L. au capital de 2.300.000,00 DH

400, Bd Brahim Roudani 1^{er} étage - Maarif, 20100 Casablanca - E-mail : roudani.crr@gmail.com / www.crr.ma
Tél.: 0522 23 50 70 / 06 60 73 95 97 / 0522 25 22 96 / 0522 25 13 02 / 0522 25 13 04 / 0522 25 13 07 - Fax : 0522 23 50 68
RC : 15128 - CNSS : 2097443 - TP : 35700736 - IF : 01000601 - ICE : 001719187000040

ROYAUME DU MAROC
CARTE NATIONALE D'IDENTITE

المملكة المغربية
البطاقة الوطنية للتعريف

SOAD
سعاد

JBARA
جبارا

Née le 01.12.1961
مردودة بتاريخ
ب أكادير أكادير إداوتنان

à AGADIR AGADIR IDA OUTANANE
صالحة الى غاية

Valable jusqu'au 07.07.2030
المدير العام للأمن الوطني

عبد الحفيظ حموشي

J91659 FT



N° J91659 رقم Valable jusqu'au 07.07.2030 صالحة الى غاية

Fille de MOHAMED ben HOMMAD بنت محمد بن حماد
et de KHADOUJA bent MOULAY SAID و خديجة بنت مولاي سعيد

العنوان 123 زقة ابو الوقت ط 4 شقة 11 اقامة السقاط بوركون الدار البيضاء

Adresse 123 RUE ABOU EL WAKT ETG 4 APT 11 RES ESSAKAT
BOURGOGNE CASABLANCA

N° état civil 1164/1961 رقم الحالة المدنية Sexe F الجنس

