

Appel

Dr. Hassine Noorredine

06 39987 242 PEC

06 39987 242

Dos n° 9146.

Nature du Malade

[Facture - CodeBare INP Clinique]

NOM DU PATIENT : EL MESSOUDI AMINA EP HASSINE
CIN PATIENT :
CONVENTION : MUPRAS

DEVIS

Imprimé le 20/11/2019 à 11:20:58

CLINIQUE

PRESTATION	OBSERVATION	Qté	PRIX UNITAIRE	TOTAL
PHARMACIE		120	15,00	1 800,00
BLOC OPERATOIRE		120	25,00	3 000,00
SEJOUR CHAMBRE		3	400,00	1 200,00
TOTAL CLINIQUE				6 000,00

AUTRES PRESTATIONS

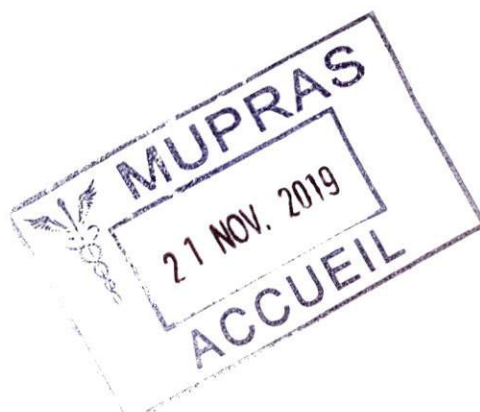
PRESTATION	OBSERVATION	Qté	PRIX UNITAIRE	TOTAL
K CHIRURGIEN		120	30,00	3 600,00
K ANESTHESIE		60	30,00	1 800,00
TOTAL AUTRES PRESTATIONS				5400,00

TOTAL GENERAL

11 400,00

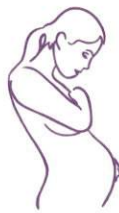RIB/AttijariWafa Bank : 007 780 0003412000001480 97

NB:
K120



Docteur Fatiha OUADIRGA

Spécialiste en Gynécologie Obstétrique
Chirurgie Gynécologique, Maladie des seins
Coelioscopie - Coloscopie - Hystéroscopie
Stérilité - Procréation médicalement assistée



الدكتورة فاتحة واديرغا

إختصاصية في أمراض النساء و التوليد
جراحة السرطان - أمراض الثدي
التشخيص و الجراحة بالمنظار
العقم - المساعدة الطبية على الإنجاب

Casablanca, le 19/11/2019 في الدار البيضاء،

Ala
05641

Mme Mesoudi Aleut

a) Nodule du sein droit ALR4
(adenose sclerosante atypique)

→ Mastectomie droite

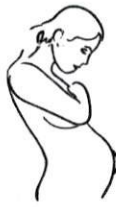⊕ hyperplasie de l'endomètre.

→ Hystéroscopie diagnostique
⊕ curetage Biopsies de l'exploré

Dr. Fatiha OUADIRGA
Gynécologie - Obstétrique
Ain Chok - Quartier les Crêtes
Bd Al Qods - Tél : 05 22 21 21 37 - 06 61 96 43 54

Docteur Fatiha OUADIRGA

Spécialiste en Gynécologie Obstétrique
Chirurgie Gynécologique, Maladie des seins
Coelioscopie - Coloscopie - Hystéroscopie
Stérilité - Procréation médicalement assistée



الدكتورة فاتحة واديرغا

إختصاصية في أمراض النساء و التوليد
جراحة السرطان - أمراض الثدي
التشخيص و الجراحة بالمنظار
العقم - المساعدة الطبية على الإنجاب

Casablanca, le 14/11/2019 في الدار البيضاء،

M^{re} EL Mezouedi Amine

56 ans

- ATOM - Cancer du sein chez la sœur

- Nodule de 1 cm dit Mme Akua

→ Biopsie faite = Foyers d'adénocarcinome
Sclérosante ++

→ Radiologie Abou Nassr
27, Rue Ilyssa Abou Mad
Appel N° 5 - Gauthier - Casablanca
Tél: 0522 20 34 57 / 0522 20 34 56
Fax: 0522 47 40 09

Maunari de contrôle

شارع القدس، تدارت، حي لي كريت، رقم 158، الطابق الثاني، عين الشق، (قبالة اتصالات المغرب و مخبرة كران دو بلي) الدار البيضاء
هاتف العيادة: 05 22 21 21 37 - الفاكس: 05 22 21 21 38 - المستعجلات: 06 61 96 43 54 - البريد الإلكتروني: ouadiraafatiha@yahoo.fr
Bd Al Qods, Taddart, Quartier des Crêtes, lot n° 158, 2ème étage, Ain Chok, (en face pâtisserie Grain de blé et IAM)
Casablanca. Tél : 05 22 21 21 37 - Fax: 05 22 21 21 38 - Gsm : 06 61 96 43 54 - E-mail : ouadiraafatiha@yahoo.fr



Casablanca le 16/11/2019

Dr. Mustapha AKIKI
Spécialiste en Radiologie
Lauréat de la Faculté de
Médecine de Nancy
Ex Enseignant à la Faculté de
Médecine

Dr. M. AZ El-Arab BERRADA
Spécialiste en Radiologie
Ex Enseignant à la Faculté de
Médecine

Dr. Hakima BENKIRANE
Ep. Benjelloun
Spécialiste en Radiologie
Lauréate de la Faculté de
Médecine de Nancy
Ex attachée au CHU Ibnou Rochd
Diplômée de Paris
en Imagerie de la femme

Dr. Imad HANAFI
Spécialiste en Radiologie
Lauréat de la Faculté
de Médecine de Bruxelles
Ex. Praticien hospitalier
des hôpitaux de Paris
Radiologie Conventiionnelle
et Interventionnelle

PATIENT : HASSINE AMINA
MEDECIN TRAITANT : DR. OUADIRGA FATIHA
EXAMEN(S) REALISE(S) : ECHOGRAPHIE MAMMAIRE
F

Le balayage échographique du sein droit vers 9H à 3cm environ du mamelon retrouve la plage atténuante mesurant actuellement 8mm, avasculaire au doppler pulsé couleur nécessitant une ablation chirurgicale compte tenu qu'il s'agit d'une adénose sclérosante sur la microbiopsie échoguidée réalisée le 19/01/2019.
Absence d'autre formation individualisable aussi bien au niveau du sein droit qu'au niveau du sein gauche.
Les creux axillaires sont libres.

En conclusion :

Plage atténuante de 8mm ce jour, nécessitant une ablation chirurgicale compte tenu qu'il s'agit d'une adénose sclérosante sur le prélèvement de microbiopsie réalisé le 19/01/202019

Confraternellement
DR BENKIRANE H.
INPE: 091023531

IRM Haut champ
Scanner Spirale Multi-barettes
Radiologie Générale Numérique
Mammographie Numérique
Echographie-Doppler Couleur
Echo-Doppler 3D, 4D
Echographie Morphologique
Cone Beam
Panoramique Dentaire Numérique
Denta-scanner
Téléradiologie 4 mètres Numérique
Ostéo-densitométrie Biphotonique
Radiologie Interventionnelle

S.A.R.L. au Capital de 740.000 DH - 27, Rue Ilya Abou Madi - Quartier Gauthier - 20 060 Casablanca - MAROC
Tél.: 05.22.20.34.57/58 - Fax: 05.22.47.40.09 - Email: contact@radiologie-aboumadi.com - www.radiologie-aboumadi.com
IRM : 05.22.46.37.10 - Scanner : 05.22.46.37.20 - Echographie : 05.22.46.37.30 - Radio Standard : 05.22.46.37.40
TP : 35509523 - IF : 01086163 - CNSS : 2623884 - R.C : 395253 Casablanca - I.C.E : 002036624000064