

مصممة بوجور  
CLINIQUE BEAUSEJOUR  
ORL-MAXILLO-FACIALE  
198 bd Ghandi  
Tel 022 99 42 41  
Casablanca

# CLINIQUE ORL ET MAXILLO-FACIALE BEAUSEJOUR

52977

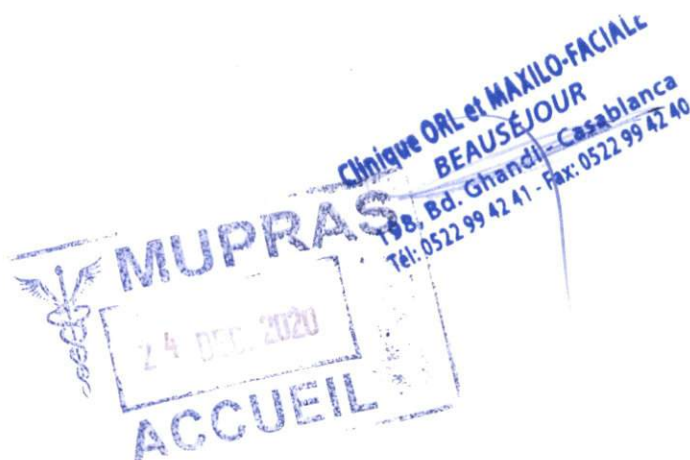## D E V I S

Date	Nom du patient	Modalités de paiement	Références
16/12/2020	AKKIOUI FATIMA		2012161002/ ADMIN

Diagnostic	THYROIDECTOMIE TOTALE + CERVICOTOMIE
------------	--------------------------------------

Désignations des prestations	Lettres Clé	Nbre	Prix unitaire	Montant Dirhams
CLINIQUE				
SEJOUR (CHAMBRE 2 LITS)	F	2,00	400,00	800,00
BLOC OPERATOIRE	K	150,00	25,00	3 750,00
PHARMACIE		150,00	10,00	1 500,00
TOTAL CLINIQUE				6 050,00
HONORAIRES				
Dr. BAGHDADI (orl)		150,00	30,00	4 500,00
Dr. FENNANE (anesthésie)		70,00	30,00	2 100,00
TOTAL HONORAIRES				6 600,00

Arrêté le présent devis à la somme de :		
DOUZE MILLE SIX CENT CINQUANTE DIRHAMS	TOTAL GENERAL	12 650,00





د. البغدادي الطيب  
Dr. BAGHDADI Tayeb

طبيب أخصائي في أمراض وجراحة :  
الأذن والسمع ، الأنف وجيوب الأنف ،  
الحلق والحنجرة ، العنق والغدة الدرقية  
خريج كلية الطب والصيدلة بالدار البيضاء

Oto-rhino-laryngologiste  
Spécialiste des maladies et chirurgie de :  
Oreille et Audition, Nez et Sinus,  
Gorge et Larynx, Cou et thyroïde  
Lauréat de la faculté de Médecine  
et de Pharmacie de Casablanca

## ORDONNANCE

Casablanca, le 11/12/2020

M<sup>me</sup> Meziani Fatime

60 ans

GMHNV + Nodule cervical  
d'origine indéterminée.

⇒ Thyroïdectomie Totale  
+ Cerni cisternie

K120 + K60/2

Dr BAGHDADI Tayeb  
Médecin Spécialiste  
ORL Chirurgie Cervico-Faciale  
Tél : 06 68 52 19 17





# RADIOLOGIE AL HASSANI

## الفحص بالأشعة الحسني

Votre Santé ... Notre Devoir

•IRM•SCANNER•ECHOGRAPHIE•DOPPLER•MAMMOGRAPHIE•PANORAMIQUE  
OSTEODENSITOMETRIE•RADIOPHOTO

Casablanca le 23/10/2020

PATIENT : AKKIOUI FATIMA  
MEDECIN TRAITANT : DR BAGHDADI TAYEB

### ECHOGRAPHIE CERVICALE

- ✓ La glande thyroïde est augmentée de taille dépens du lobe droit, mesurant :
  - Lobe droit : 57,6 x 28 x 23,3 mm soit 19,6 cm<sup>3</sup>.
  - Lobe gauche : 47,5 x 16,6 x 14 mm soit 5,8 cm<sup>3</sup>.
  - Isthme : 2,4 mm.
- ✓ Trois nodules thyroïdiens ovalaires bien limités, solido-kystiques à composante solide isoéchogène, classés EU TIRADS 3, répartis comme suit :
  - Un médio-lobaire droit de 11,6 x 9,3 x 13,2 mm.
  - Un médio-lobaire et polaire inférieur droit de 28,3 x 23,3 x 21,6 mm.
  - Un médio-lobaire gauche de 10,6 x 12,3 x 10,8 mm.
- ✓ Deux nodules millimétriques médio-lobaire droit à paroi calcifiée, siège de calcifications périphériques de 4 x 3,8 mm et médio-lobaire gauche kystique de 5,3 x 3,9 x 5 mm.
- ✓ Lésion cervicale médiane en regard du cartilage thyroïde, ovalaire bien limitée hypoéchogène hétérogène, non vascularisée au doppler couleur, de 12,3 x 11 x 5 mm.
- ✓ Absence d'adénopathie de taille significative.
- ✓ Glandes parotides et sous-maxillaires à aspect normal.

### CONCLUSION :

Aspect échographique d'un goitre aux dépens du lobe droit, avec nodules bilatéraux classés EU TIRADS 3.  
Lésion cervicale médiane, dont l'origine peut être déterminée sur cet examen.

EU TIRADS : European Thyroid Imaging Reporting and Data System		
Score EU TIRADS	signification	Risque de malignité
EU TIRADS 1	Normal	
EU TIRADS 2	Benin	≈ 0
EU TIRADS 3	Faible risque	2 - 4
EU TIRADS 4	Risque intermédiaire	6 - 17
EU TIRADS 5	Risque élevé	26 - 87

Confraternellement

Dr HASSANE

Radiologie AL HASSANI

Tél : +212 522 90 90 29 - +212 522 89 25 26  
GSM : +212 661 97 76 09  
Fax : +212 522 91 17 59  
Email : radiologie.alhassani@gmail.com

Adresse : N° 966 - 970 - 972 - DB Oued Sabou - TP : 32960805 - CNSS : 1398594  
El Wifak 1 Hay El Oulfa Casablanca  
R.C. 419573 - IF : 31865208  
ICE : 002153526000090



Votre Santé ... Notre Devoir

# الفحص بالأشعة الحسني

•IRM•SCANNER•ECHOGRAPHIE•DOPPLER•MAMMOGRAPHIE•PANORAMIQUE  
OSTEODENSITOMETRIE • RADIOPHOTO

Le code INPE : 091234179

Casablanca, le 23/10/2020



091234179

**FACTURE N° : 02713/2020**

Nom & Prénom : AKKIOUI FATIMA  
Date d'examen : 23/10/2020

Examens	Honoraires
ECHOGRAPHIE CERVICALE	400 DH
NET A PAYER	400 DH

Arrêtée la présente facture à la somme de :  
**QUATRE CENTS DH**

Votre Santé ... Notre Devoir



**Radiologie AL HASSANI**

Tél. : +212 522 90 90 29 - +212 522 89 25 26  
GSM : +212 661 97 76 09

Fax : +212 522 91 17 59  
Email : radiologie.alhassani@gmail.com

Adresse : N° 966 - 970 - 972, Db Oued Sabou  
El Wifak 1 Hay El Oulfa - Casablanca


R.C : 419573 - IF : 31865208  
TP : 32960805 - CNSS : 1398594  
ICE : 002153526000090



**RETRAITE**

**EZDOUTI MOHAMMED**

**0000237**





ROYAUME DU MAROC  
CARTE NATIONALE D'IDENTITE

المملكة المغربية  
البطاقة الوطنية للتعريف



فاطمة

F  
A

FATIMA

AKKIOUI

Née le

1960

مردودة بتاريخ

ب ويلي مكناس

à OUALILI MEKNES

Valable jusqu'au

10.11.2025

صالحة الى غاية

D392333

FE

المدير العام للأمن الوطني

عبد اللطيف حموشي



صالحة //

Adresse RUE 06 NR 37 HAY OULFA CASA

N° état civil

218/1970

رقم الحالة المدنية

Sexe

F

الجنس



ROYAUME DU MAROC  
CARTE NATIONALE D'IDENTITE



المملكة المغربية  
البطاقة الوطنية للتعريف



MOHAMED

محمد

EZDOUTI

الزدوتي

Né le

1928

مزداد بتاريخ

MEKNES

ب مكناس

المندوب العام للأمن الوطني

*Signature*

عبد اللطيف حموشي



N° B131191

رقم

CAN 623642

Valable jusqu'au 25.09.2030 صالحة إلى غاية



OP11SZC8



بن احمد بن علي  
و باشا بنت الحسن

Sexe M الجنس

Et de **BACHA** bent **LAHCEN**

العنوان زنفرة 6 رقم 35 و 37 الالفه البيضاء

Adresse RUE 6 NR 35 ET 37 EL OULFA CASA

IDMAROPI1SZC8<5B131191<<<<<<<  
28<<<<8M3009255MAR<<<<<<<<<<9  
EZDOUTI<MOHAMED<<<<<<<<<<<<<

0638328226