



142255

**D E V I S**

Date 06/01/2023  
N° : 230106130349GH

Nom patient : **EL HAMZI MOULAY AHMED**

Prise en charge : **MUPRAS**

Traitements **A ET R K120**  
**K120+FIBRO+COLO**

PRESTATIONS	Nombre	Lettre clé	Prix Unitaire	Montant
CHAMBRE DOUBLE	1	CH	400,00	400,00
SALLE OPERATION	120	K120	25,00	3 000,00
SALLE OPERATION	1	FIBRO	1 650,00	1 650,00
SALLE OPERATION	1	COLO	820,00	820,00
		<b>Sous-Total</b>		<b>5 870,00</b>
HONORAIRES	Nombre	Lettre clé	Prix Unitaire	Montant
Dr. TADLAOUI ABDELFTTAH (chirurgie)	120	K120	30,00	3 600,00
Dr. M.A.R DRS. EL AOUACHI/BENNANI (anest)	65	K120/2	30,00	1 950,00
Dr. M.A.R DRS. EL AOUACHI/BENNANI (anest)	15	K15	30,00	450,00
Dr. BENKIRANE MED JALIL (gastrologie)	100	K100	30,00	3 000,00
MATERIEL (.)	1	ANSE	255,00	255,00
MATERIEL (.)	1	AIGUILLE	600,00	600,00
MATERIEL (.)	1	PINCE	170,00	170,00
		<b>Sous-Total</b>		<b>10 025,00</b>
MEDICAMENTS	Nombre	Lettre clé	Prix Unitaire	Montant
PHARMACIE	120		15,00	1 800,00
		<b>Sous-Total</b>		<b>1 800,00</b>

**Total devis**

**17 695,00**

**Clinique BADR**  
 35 Rue AL ALLOUSSI, Bourgogne  
 Casablanca  
 Tel.: 05 22 49 28 00

EL ALLOUSSI, Bourgogne ( Face Mosquée Badr ) - Casablanca- Tel : 05 22 49 28 00 - 05 22 49 23 80 / 81/82/83/84 - Fax : 05 22 49 23 80  
ICE : 001529932000062

R.C N° 76809 - TVA N° 817425 - CNSS N° 2571538 - CAPITAL : 6.267.000,00 DH - I.F : 1002301 - I.C.E : 001529932000062

Site web : [www.cardioplus.ma](http://www.cardioplus.ma)

# FACTURE

Date : 12/02/21  
Doc N° : FCS21000679

Client : CLINIQUE BADR  
C000358

Patient :  
Adresse : 35 RUE EL ALLOUSSI  
BOURGOGNE  
CASABLANCA

ICE : 001629932000062

Commercial : NOUMILE  
BLS21000905

Qté	N° Lot/Série	Prix U HT	Montant HT
1,00	25831954	1125,00	1125,00
3,00	25865833	212,50	637,50
20,00	26058794	141,67	2833,33

Désignation

RESOLUTION CUP 235CM

ANSE DIATHERMIQUE POUR POLYPECTOMIE CAPTIVATOR LARGE  
OVAL 3MM X 8X12

PINCE A BIOPSIE GOLIQUE RADIAL JAW 4 LC 240CM STE 20

Base	Taux	Montant
4 595,83	20%	919,17
5 595,83		919,17

Condition de règlement		
Montant	Mode de Règlement	Echéance
5 515,00	CHEQUE	13/04/21

TOTAUX	
Total HT	4 595,83
Taxes	919,17
Total TTC	5 515,00
NET A PAYER	5515

Montant de la facture à la somme de:

cinq cent quinze Dirhams

**CARDIO PLUS S.A.R.L**  
K. CHERKAOUT  
Green Office 62/Agt. Rte. El Jadida  
Bordj - Algérie - 36000 Casa  
Tél: 0522 25 85 25 / 0522 25 25 63  
Fax: 0522 25 71 25

Capital de 6 000 000,00 dh Green Office 62, 2<sup>ème</sup> Etage N°12, Angle Route El Jadida Bd Abderrahim Bouabid 20200 Casablanca - Maroc (Pa  
RC 239171 - IF 40416374 - Patente 34833229 - CNSS 8808266 - ICE 000082140000028

+212 522 25 85 25 / +212 522 25 25 53 - Fax: +212 522 25 71 25 - E-mail: contact@cardioplus.ma - Site web: www.cardioplus.ma  
GMB Agence Twin cpte N° 022780000129002835017474 - SGMB Agence Abdelmoumen cpte N° 022780000043002926948674

+212 522 25 85 25 - Fax: +212 522 25 71 25 - E-mail: contact@cardioplus.ma - Site web: www.cardioplus.ma



INPE : 090002445

ANIMATION MEDICO-CHIRURGICALE / CHIRURGIE VISCERALE / COELIO CHIRURGIE  
 NEURO-CHIRURGIE / CHIRURGIE VASCULAIRE / CHIRURGIE GYNECOLOGIQUE  
 CHIRURGIE UROLOGIQUE - LITHO TRYPSIE / CHIRURGIE OTO-RHINO - LARYNGOLOGIQUE  
 CHIRURGIE MAXILLO-FACIALE / CHIRURGIE OPHTALMOLOGIQUE  
 CHIRURGIE TRAUMATOLOGIQUE ET ORTHOPEDIQUE  
 CHIRURGIE PLASTIQUE-REPARATRICE

DOCTEUR : **DR. BENKIRANE MED JALIL**  
 HEPATO GASTRO ENTEROLOGUE  
 13, Bd. Ain Taoujate - Casablanca  
 Tél : 05 22 27 03 53

CASABLANCA Le : 05/11/23.

Demande de changement  
 de prise en charge à  
 M<sup>r</sup> EL HAZZI Moulay Ahmed.  
 fibroscopie → Normale  
 Colonoscopie K 100 + Metabols  
 Ablation de plusieurs polypes  
 par mucosectomie

**URGENCES 24/24**

35, Rue EL ALLOUSSI, Bourgogne ( Face Mosquée Badr ) - Casablanca- Tel : 05 22 49 28 00 - 05 22 49 23 80 / 81/82/83/84 - Fax : 05 22 49 23 86

R.C N° 76809 - TVA N° 817425 - CNSS N° 2571538 - CAPITAL : 6.267.000,00 DH - I.F : 1002301 - I.C.E : 001529932000062

Le rectum : Le rectum et la charnière recto sigmoïdienne sont  
 Par ailleurs on note une mélanose colique du colon gauche jus  
 droit.

**DR. BENKIRANE**  
 HEPATO GASTRO E  
 Ain Taoujate



**Dr A. TADLAOUI**  
Chirurgie Générale Coeliachirurgie  
Chirurgie Gynécologique  
Chirurgie Pelvi Périnéale (Descente d'Organes)  
12 Boulevard d'Anfa Casablanca  
Tel : +212 522 27 48 20 Fax : +212 522 27 66 40

## COMPTE RENDU OPERATOIRE

**Titre: CHOLÉCYSTECTOMIE COELIO**

Patient(e): EL HAMZI MY AHMED  
Opéré(e) le: 5/01/2023  
Chirurgien: Dr Tadlaoui & Coll  
Anesthésiste: Dr Bennani & Coll

### INDICATION:

Patient hospitalisée pour une vésicule  
lithiasique documentée Cf CR Echographie  
responsable d'une colique hépatique typique.  
Bilan et évaluation pré opératoire  
Intervention sous vidéo laparoscopie.

### CRO:

Anesthésie générale.  
Intervention sous vidéo laparoscopie.  
Incision sous ombilicale de 10mm.  
Aiguille de Verrès et insufflation de CO2 à 13-14 mm de Hg. Introduction du trocart de 10mm puis de  
l'optique. Exploration première de la cavité abdominale qui montre une vésicule souple et non adhérente.  
Introduction de deux trocarts de 5mm et 10mm de part et d'autre de l'ombilic.  
Adhésiolyse première.  
Libération du collet de la vésicule. Dissection du canal et de l'artère cystiques. La VBP est bien mise en évidence.  
Deux clips en amont et un clip en aval sur le canal cystique et section.  
Un clip sur l'artère et section.  
Cholécystectomie rétrograde avec hémostase au fur et à mesure.  
Extraction de la vésicule protégée par un sac.  
Redon sous hépatique.  
Exsufflation. Fermeture des différents points. Pièce à l'anapath.

Dr. A. TADLAOUI  
Chirurgie Gynécologique  
12, Bd. d'Anfa, Casablanca

[Tapez ici]

## COMPTE RENDU

### D'UNE ENDOSCOPIE DIGESTIVE HAUTE

Casablanca le : 05/01/2023

Nom et Prénom: MR EL HAMZI MOULAY AHMED

Appareil : Appareil : VIDEO OLYMPUS. GIF-H CV190

Indication : épigastralgie

\*\* Examen réalisé à la clinique BADR sous sédation (Propofol).

Anesthésiste : Dr BENNANI

Œsophage : L'introduction du fibroscope a été réalisée sous contrôle de la vue, elle est aisée ; le corps de l'œsophage est normal, la muqueuse œsophagienne est intacte ; le cardia anatomique est en place bien continent et situé à 40cm des arcades dentaires.

Estomac : Présence d'un lac muqueux claire

+ Le fundus : Les faces de l'estomac sont normales ; les angles ne sont pas déplacés ; La muqueuse fundique est érythémateuse, congestive peu érosive (biopsies POT1) et la retro vision ne trouve pas d'anomalie de la région sous cardia.

+ L'antra : La muqueuse antrale est érythémateuse peu érosive (biopsies POT1)

+ Le pylore : Centré bien franchi.

+ le bulbe : est le siège d'une formation bombée de 3cm, dure à la pince avec aspect de boule sous muqueuse. POT 2

Le duodénum : La muqueuse duodénale est normale.

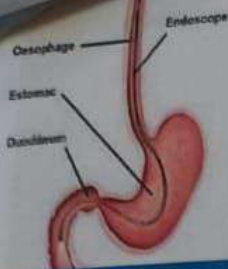
#### CONCLUSION

**Muqueuse fundique érythémateuse, congestives et peu érosive.**

**Muqueuse antrale érythémateuse peu érosive.**

**Lésion bulbaire d'environ 3 cm avec aspect de boule sous muqueuse ?**

**\*\*\*Utilisation d'un matériel à usage unique.**



**Dr MJ BENKIRANE**

Spécialiste en Hépatogastro-entérologie

Diplômé de la faculté de médecine de Paris

Ancien attaché au CHU Bichat (Paris) et à l'Hôpital de Poissy

Diplômé en endoscopie digestive et interventionnelle

Diplômé en échographie digestive

Diplômé en nutrition

Membre de la société française de Gastro-entérologie

13, Bd Ain Taoujate  
(en face clinique Badr)  
Rés Iliass Appt N° 3, 2<sup>ème</sup> Etage -  
Quartier Bourgogne - Anfa  
Casablanca

13 شارع عين توجطات  
إقامة إيلياس رقم 3 الطابق الثاني -  
الدار البيضاء  
05 22 27 03 53 ■

**DR. BENKIRANE MED JALIL**  
HEPATO GASTRO ENTEROLOGUE  
13, Bd. Ain Taoujate - Casablanca  
Tél : 05 22 27 03 53

