



728691  
**MUPRAS**

Mutuelle de Prévoyance et d'Actions Sociales  
de Royal Air Maroc

DATE DE DEPOT

AEROPORT CASA ANFA  
CASABLANCA  
TEL : 91.26.46 / 2648 / 2649 / 2857 / 2883  
FAX : 91.26.52  
TELEX : 3998 MUT  
E-mail : mupras@RoyalAirMaroc.co.ma

**FEUILLE DE SOINS 519154**

**A REMPLIR PAR L'ADHERENT**


Nom & Prénom : NAHBOUB Nustapha  
Matricule : 0748 Fonction : Sup Roy Poste : 2735  
Adresse : \_\_\_\_\_  
Tél. : 0663765593 Signature Adhérent : [Signature]

**A REMPLIR PAR LE MEDECIN TRAITANT**


Nom & Prénom du patient : ELidrissi Halima Age       
Lien de parenté avec l'adhérent : Adhérent ☐ Conjoint ☐ Enfant ☐  
Date de la première visite du médecin : \_\_\_\_\_  
Nature de la maladie : Polymyomectomie  
S'il s'agit d'un accident : causes et circonstances [X]  
\_\_\_\_\_ 03 SEP. 2019 07 SEP. 2019  
A Casa le 21 / 08 / 19 Signature et cachet du médecin [Signature]

Durée d'utilisation 3 mois

## RELEVÉ DES FRAIS ET HONORAIRES

Dates des Actes	Natures des Actes	Nombre et Coefficient	Montant détaillé des Honoraires	Cachet et Signature du Médecin attestant le Paiement des Actes
21-08-19	C2		5	

## EXECUTION DES ORDONNANCES

Cachet du Pharmacien ou du Fournisseur	Date	Montant de la Facture
	23-08-2019	1285,40

## ANALYSES - RADIOGRAPHIES

Cachet et Signature du Laboratoire et du Radiologue	Date	Désignation des Coefficients	Montant des Honoraires
	22/08/19	100x2	12000

## AUXILIAIRES MEDICAUX

Cachet et Signature du praticien	Dates des Soins	Nombre				Montant détaillé des Honoraires
		A M	P C	I M	I V	





**Clinique**  
**Abdelmoumen**  
Multidisciplinaire

مصلحة عبد المومن  
متعددة الاختصاصات

Casablanca, le

23/8/2019

Periander  
Kalms

Dr. Oumar MEKOUARI  
Chirurgien Gynécologue  
Obstétricien  
Rue Soumaya et Bd. Abdelmoumen  
Résidence Shehrazade 3 - Casa  
Tél: 0522.25.50.98/0522.23.55.83

38.00 x 2  
38.50 x 2  
MAGAZEN

347.00  
132.00 x 2  
MAGAZEN

PPV: 98DH00  
PER: 04-22  
LOT: 1874

PPV: 98DH00  
PER: 04-22  
LOT: 1873

PHARMACIE  
Mme. HOU  
55/57, Rue 77 AL  
El Oulfa - CAS  
Tél.: 022.93.2

LOT 19106.2  
EXP 04 2021  
PPV 347.00 DH

132.00

132.00

المومن، 27، زنقة الإمام البصري - فرانس فيل - الدار البيضاء  
Bd. Abdelmoumen, 27 Rue Al Imam Boussairi - France Ville - CAS  
Tél.: 05 22 98 02 98 (L.G.) - Fax: 05 22 98 05  
E-mail: cliniqueabdelmoumen@gmail.com

Dobrotop 1/2

1/2 x 3/2 Double

ESAE 20 g  
160.60 1/2 x 3/2

14.18

LOT 13004  
PER 09/20  
PPV 160DH60  
160.00

PHARMACIE LE BIEN-ÊTRE  
Mme. Houde KEROUANE  
55/57, Rue 77 AZHARI 2 Lot. 203  
El Oulfa - CASABLANCA  
Tél. : 022.93.26.80

72.00

*[Signature]*

Lot: LF16018C  
Per: 04/2022  
PPV: 72 DH 00

Démitte

14/2 x 21  
1285.40

~~Docteur Umar MEKOUAK~~  
~~Chirurgien Gynécologue~~  
~~Obstétricien~~  
~~7ue Soumaya et Bd. Abdelmoumen~~  
~~Résidence Shehrazade 3 - Casa~~  
~~31. 05.22. 50 69/0522.23.55.83~~

# SOINS ET PROTHESES DENTA

Le praticien est prié de préciser la dent traitée, l'acte pratiqué et in

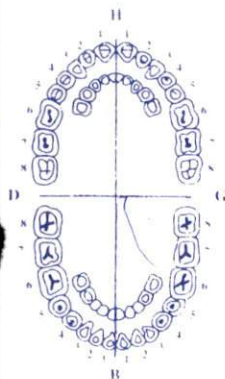
Important : Veuillez joindre les radiographies en cas de prothèses ou  
ainsi que le bilan de l'ODF.

## SOINS DENTAIRES

Dents  
Traitées

Nature des  
Soins

Coefficient



Coeff  
DES T

MONT  
DES S

DEBU  
D'EXE

FIN  
D'EXE

## O.D.F. PROTHESES DENTAIRES

### DETERMINATION DU CœFFICIENT MASTICATOIRE

H

25533412

21433552

00000000

00000000

D

G

00000000

00000000

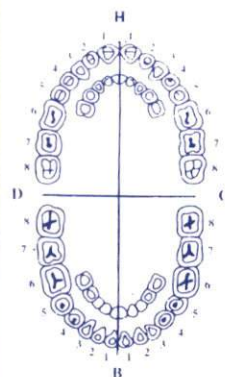
35533411

11433553

B

Coeffi  
DES T

MONT  
DES S



(Création, remont, adjonction)  
Fonctionnel, Thérapeutique, nécessaire à la profession

DATE DU  
DEVIS

DATE DE  
L'EXECUTION

VISA ET CACHET DU PRACTICIEN ATTESTANT LE DEVIS

VISA ET CACHET DU PRACTICIEN ATTESTANT L'EXECUTION



# LABORATOIRE IBN SINA DE PATHOLOGIE

400, Bd. Brahim Roudani - Casablanca  
Tél.: 212 522 23 08 76 - Fax : 212 522 98 48 67

Casablanca, le 22/08/19

Date de Réception

22/08/19

EL IDRISSE HALIMA

ICE :

## Facture n° : 20192815

Cotation

P545X2

Nature du Prélèvement

Polymyomectomie + Fibrome  
intracavitaire

Montant Net

1 200,00

NET A PAYER

1 200,00

Signé :

LABORATOIRE IBN SINA  
DE PATHOLOGIE  
Régence Roudani - 400, Bd. Brahim  
Roudani - Tél: 0522 23 08 76 - Fax: 0522 98 48 67



# LABORATOIRE DE PATHOLOGIE IBN SINA



21869I

Dr. Zahra Benamour Biaz  
Anatomopathologiste

Dr. Amina El Hamdaoui Riffi  
Anatomopathologiste

Diplômée de la Faculté de Medecine de Paris

Diplômée de la Faculté de Medecine de Nancy

Nom et prénom : ELIDRISSI HALIMA Age : 18.12.1980

Ordonnance du Docteur : D<sup>r</sup> MEKOUAR

Référence anatomopathologique antérieure : OMAR

Siège et nature du prélèvement :

Renseignements cliniques et paracliniques :

① Polymyosite

② Fibrose In  
Car. kare

\* Frottis de dépistage : \* Vagin ☐ Exocol ☐ Endocol ☐ Endometre ☐

- Date des dernières règles :

- Parité :

- Traitements éventuels :

Date : 21.07.19

400 Bd Brahim Roudani - 20330 Maârif - Casablanca

Tél/Fax : 05 22 23 08 76 - 05 22 98 48 67

laboibnsina@hotmail.fr & anapatibnsina@iam.net.ma



# LABORATOIRE DE PATHOLOGIE IBN SINA

Dr. Zahra Benamour Biaz  
Anatomopathologiste

Diplômée de la Faculté de Médecine de Paris

Dr. Amina El Hamdaoui Riffi  
Anatomopathologiste

Diplômée de la Faculté de Médecine de Nancy

**Compte rendu du : 26/08/19**

**Reçu le : 22/08/19**

**Age : 39 ans**

**Réf : GZ1869I**

**EL IDRISSI HALIMA**

**Adressé(e) par : Dr MEKOUAR O.**

**Nature du prélèvement : Polymyomectomie + Fibrome intracavitaire**

**Renseignements cliniques :**

## **I-Polymyomectomie :**

Il s'agit d'un matériel de morcellement pesant 20g, comportant trois fragments de 2cm/1,5cm/1,5cm ; 7cm/2cm et 2cm/1,6cm. On retrouve à côté un myome de 0,8cm de diamètre.

L'étude histologique montre un aspect similaire sur les différents fragments.

Il s'agit d'une prolifération tumorale fibro-congestive fasciculée. Elle est très fortement remaniée par une fibrose hyaline et collagène. Les zones cellulaires sont composées de cellules fibroblastiques et musculaires dotées de noyaux réguliers sans atypie ni activité mitotique notable.

**CONCLUSION :** Présence d'un fibroléiomyome utérin et d'un matériel morcelé d'aspect fibroléiomyomateux.

Il n'est pas observé de signe histologique de malignité.

## **II-Fibrome intracavitaire :**

Le matériel examiné, hémorragique pèse 11g. On y observe plusieurs fragments tissulaires dont certains sont muqueux et d'autres plus fibreux.

L'étude histologique montre une muqueuse endométriale d'architecture normale. Elle est composée de glandes assez nombreuses, légèrement contournées. Elles sont bordées par un épithélium cylindrique uni stratifié d'aspect sécrétoire débutant.

On note des zones polypoïdes plus ou moins œdémateuses et un infiltrat lymphoïde interstitiel assez abondant.

Il n'est observé ni adossement glandulaire ni atypie.

On retrouve à côté, des fragments d'aspect fibroléiomyomateux banal. Les cellules musculaires lisses et fibroblastiques paraissent régulières. Elles ne montrent ni atypie ni activité mitotique notable.

**CONCLUSION :** Matériel de résection comportant un endomètre d'aspect sécrétoire avec des remaniements inflammatoires chroniques.

Présence à côté de fragments fibroléiomyomateux.

Il n'est pas observé de signe histologique de spécificité ni de malignité.

Docteur Z. BENAMOUR BIAZ

Dr Zahra BENAMOUR BIAZ

400, Bd. Brahim Roudani Casablanca - Tél.: 212.522 23 08 76 - Fax: 212.522 98 48 67

E-mail : anapatibnsina@iam.net.ma - laboibnsina@hotmail.fr

Patente n°: 35700729 - IF : 40702010/40702011 - ICE : 001636658000039/001636684000016 - CNSS : 2090736



**CABINET D'EXPLORATION URO-GYNECOLOGIQUE**  
**DOCTEUR OMAR MEKOUAR**

.....

Mme : EL IDRISSE HALIMA .  
Née : 39ans

Opérateur : Dr.O.Mekouar  
Anesthésiste : Dr.ZAKARIA  
Date :21/08/2019.

**HYSTEROSCOPIE OPERATOIRE ET CÆLIOSCOPIE  
OPERATOIRE POUR DES FIBROMES UTERINS.**

**Histoire clinique :**

Patiente âgée de 39ans, adressée pour des fibromes utérins.

Indication d'une hystéroscopie opératoire cœlioscopie opératoire.

**HYSTEROSCOPIE OPERATOIRE.**

Sous anesthésie générale  
Utérus anté- versé de contour régulier  
Dilatation cervicale jusqu'à la bougie n°9  
Passage aisé de l'hystéroscope opératoire

**A l'exploration :**

Défilé cervical normal  
Muqueuse endométriale hyperhémie et congestive et présence d'un fibrome intra  
cavitaire  
Ostiums vus d'aspect normal

**Intervention :**

Résection d'un fibrome à l'anse diathermique  
Bonne hémostase en fin d'intervention  
Evacuation des copeaux d'un fibrome qui sont adressées en ana-path.  
Vérification de l'hémostase et de la quantité de liquide de lavage

## COELIOSCOPIE OPERATOIRE.

### Sous anesthésie générale :

Insufflation du pneumopéritoine en ombilicale après test de sécurité.

Mise en place d'un trocard de 10mm en ombilicale et de 2 trocards de 5mm en sus pubien

### A l'exploration :

Foie normal

Utérus porteur des fibromes utérins.

Douglas d'aspect normal.

Péritoine vésico-utérin d'aspect normal.

### Annexe gauche :

Ovaire d'aspect normal libre dans sa fossette.

Trompe d'aspect normal avec un pavillon bien épanoui

Et un muqueuse eutrophique.

### Annexe droite :

Ovaire d'aspect normal libre dans sa fossette.

Trompe d'aspect normal avec un pavillon bien épanoui et une muqueuse eutrophique.

### Intervention :

Polymyomectomie.

Dissection de proche en proche au ciseau et à la pince monopolaire permettant l'ablation des fibromes.

Suture de l'utérus en 2 plans au vicryl 0

Lavage abondant au sérum physiologique.

Extraction aisée des fibromes après morcellement grâce au morcellateur et extraction des copeaux par le trocard du morcellateur.

**Bonne hémostase en fin d'intervention.**

### Conclusion :

**HYSTEROSCOPIE OPERATOIRE ET CŒLIOSCOPIE OPERATOIRE POUR FIBROMES UTERINS.**

### Intervention réalisée :

**Polymyomectomie.**

**SIGNATAIRE : Dr. O. MEKOUAR**

*[Signature]*  
Dr. O. Mekouar  
Gynécologue Obstétricien  
Hôpital de l'Université  
Abdelmoumen  
10.96