

# RECOMMANDATIONS IMPORTANTES A LIRE POUR ACTIVER LES REMBOURSEMENTS ET EVITER LES REJETS

## Conditions générales :

Le cadre réservé à l'adhérent doit être dûment renseigné.

Le cadre réservé au médecin doit être renseigné par le praticien lui-même notamment la nature de la maladie.

La validité de la feuille de soins est limitée à 3 mois à compter de la première consultation.

L'entente préalable est exigée pour toute hospitalisation médicale, chirurgicale, soins dentaires spéciaux, extractions multiples, parodontie orthodontie, prothèses dentaires, prothèses auditives ou orthopédiques ainsi que pour tous les actes effectués en série.

En cas d'accident, une déclaration précisant les causes et circonstances de l'accident est à joindre à la feuille de soins.

## Pharmacie :

Les vignettes des médicaments doivent être obligatoirement jointes aux ordonnances.

Pour les médicaments sans vignettes une facture de la pharmacie doit être jointe.

## Biologie et Biologie :

La facture ainsi qu'une copie des résultats des analyses ou du compte rendu (sous pli confidentiel) doivent être jointes à l'ordonnance médicale pour toute demande de remboursement.

Un pli confidentiel du médecin prescripteur des analyses ou radios peut être demandé par le médecin conseil de la mutuelle.

## Optique :

L'ordonnance du médecin prescripteur et la facture de l'opticien sont à joindre à la feuille de soins.

## Éducation :

L'entente préalable renseignée par le médecin prescripteur est exigée avant le début des séances de rééducations.

Pour le remboursement, la facture et le calendrier des séances effectuées sont à joindre à la feuille de soins.

## Prothèse dentaire :

En cas de prothèses ou de traitement canalaires, l'accord préalable renseigné sur la feuille de soins est obligatoire avant le début de traitement.

La facture doit être jointe à la feuille de soins pour toute demande de remboursement.

La radio-après soins est obligatoire en cas de prothèses ou de traitement canalaires.

## Maladie et Affection Longue Durée ALD et ALC :

La déclaration de maladie chronique doit être renseignée par le médecin prescripteur et renouvelée tous les 6 mois.

## Adresses Mails utiles

Réclamation : contact@mupras.com

Prise en charge : pec@mupras.com

Adhésion et changement de statut : adhesion@mupras.com

MUPRAS garantit le respect de la loi n° 09-08 relative à la protection des personnes physiques à l'égard du traitement des données à caractère personnel.

MUPRAS : Centre Allal Ben Abdellah - 6ème Etage Angle Rue Mohamed Fakir et Rue Allal Ben Abdellah - Quartier de l'Horloge  
Casablanca 20000 - Tél. : 05 22 20 45 45 (LG) - Fax : 05 22 22 78 18 - www.mupras.com



## Déclaration de Maladie

N° P19- 0045486

☐ Maladie ☐ Dentaire ☐ Optique ☐ Autres

### Cadre réservé à l'adhérent (e)

Matricule : 8666 Société : .....

☐ Actif ☐ Pensionné(e) ☐ Autre : .....

Nom & Prénom : TABICH ABDERRAHIM

Date de naissance : .....

Adresse : .....

Tél. : 06 73 72 24 01 Total des frais engagés : ..... Dhs

### Cadre réservé au Médecin

Cachet du médecin :



Date de consultation : ...../...../.....

Nom et prénom du malade : HAMZA ACCUEIL Age : .....

Lien de parenté : ☐ Lui-même ☐ Conjoint ☒ Enfant

Nature de la maladie : .....

En cas d'accident préciser les causes et circonstances : .....

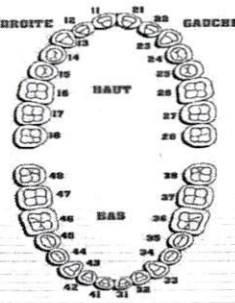
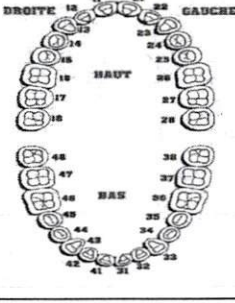

Dans le cas où la maladie aurait un caractère confidentiel, communiquer les renseignements sous pli confidentiel à l'attention du médecin conseil de la Mutuelle.





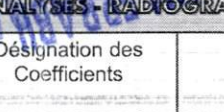
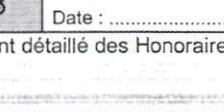
J'atteste sur l'honneur l'exactitude des renseignements portés sur la présente déclaration. Je déclare avoir pris connaissance de la clause relative à la protection des données personnelles.

Fait à : ..... Le : ...../...../.....

Signature de l'adhérent(e) : .....

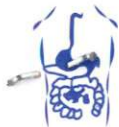

SOINS ET PROTHESES DENTAIRES													
Le praticien est prié de présenter la dent traitée, l'acte pratiqué et indiquer la nature des soins. Veuillez fournir une facture Veuillez joindre les radiographies en cas de prothèses ou de traitement canaux, ainsi que le bilan de l'ODF.													
SOINS DENTAIRES	Dents Traitées	Nature des soins	Coefficient des  Montant des soins  Début d'exécution  Fin d'exécution										
													
O.D.F. Prothèses dentaires	Détermination du coefficient masticatoire		Coefficient des travaux  Montant des soins  Date du devis  Fin de										
	<table border="1" style="width: 100%; border-collapse: collapse;"> <tr> <td colspan="2" style="text-align: center;">H</td> </tr> <tr> <td style="width: 50%;">25533412</td> <td style="width: 50%;">21433552</td> </tr> <tr> <td style="text-align: center;">D</td> <td style="text-align: center;">G</td> </tr> <tr> <td>00000000</td> <td>00000000</td> </tr> <tr> <td>35533411</td> <td>11433553</td> </tr> </table>	H		25533412	21433552	D	G	00000000	00000000	35533411	11433553		
H													
25533412	21433552												
D	G												
00000000	00000000												
35533411	11433553												
(Création, Remont, adjonction) Fonctionnel, thérapeutique, nécessaire à la profession													
Visa et cachet du praticien attestant le devis		Visa et cachet du praticien attestant l'exécution											
VOLET ADHERENT		Mle 8666											
DECLARATION N°		W18-405968											
Date de Dépôt	Montant engagé	Nbre de pièces Jointes											
	1834,00												
Durée de validité de cette feuille est de (3) trois mois Il est entendu que le règlement est conditionné par la fourniture de tous les justificatifs exigés par la Mutuelle													

MUPRAS Mutuelle de Prévoyance & d'Actions Sociales de Royal Air Maroc		W18-405968	DATE DE DEPOT ...../...../201...
A REMPLIR PAR L'ADHERENT		Mle 8666	
Nom & Prénom		TABICH ABDERRAHIM	
Fonction		MECANICIEN	
Mail		A.TABICH@ROYALAIRMAROC.COM	
MEDECIN		Prénom du patient	
		HAMZA	
Adhérent <input type="checkbox"/> Conjoint <input type="checkbox"/> Enfant <input checked="" type="checkbox"/>		Age 22 ans	
Nature de la maladie		Date 1ère visite	
S'agit-il d'un accident : Causes et circonstances			
Nature des actes		Nbre de Coefficient	
			
Montant de la facture		Montant détaillé des honoraires	
			
PHARMACIE		Date 08/08/10	
Montant de la facture		Montant détaillé des Honoraires	
			
ANALYSES - RADIOGRAPHIES		Date :	
Désignation des Coefficients		Montant détaillé des Honoraires	
AUXILIAIRES MEDICAUX		Date :	
Nombre		Montant détaillé des Honoraires	
AM	PC	IM	IV

Docteur Mohamed Slaoui

Spécialiste  
en Hépatologie - Gastro - Entérologie  
et Proctologie Médico-Chirurgicale  
ENDOSCOPIE DIAGNOSTIQUE ET  
INTERVENTIONNELLE  
ECHOGRAPHIE



الطبيب محمد السلاوي

إختصاصي في أمراض المعدة و الأمعاء  
و الكبد والبنكرياس  
علاج و جراحة أمراض المخرج  
التشخيص بالمنظار الباطني  
الفحص بالموجات فوق الصوتية

Casablanca, Le 08 AOUT 2019 في الدار البيضاء.

1. TABICHA HAMZA

378.00 X 3

2. IMURA MUY

20 le 08 X 3 mo

PHARMACIE OUM ERRAHIL  
Dr. Adnane BIDAH  
40, Boulevard OUM ERRAHIL HASSANI, EL OUSA  
CASABLANCA - Tél.: 05 22 23 78 83 - Fax: 05 22 25 99 87

Docteur Mohamed Slaoui  
Spécialiste Hépatologie - Gastro - Entérologie  
et Proctologie Médico-Chirurgicale  
ENDOSCOPIE - ECHOGRAPHIE  
82, Rue Soumaya, Angle Bd. Abdelmoumen 2<sup>e</sup> Etage "Imm. RENAULT" Quartier des Palmiers - Casablanca - MAROC  
Tél.: 05 22 23 78 83 - Tél. Fax: 05 22 25 99 87

82, زقة سومية، زاوية شارع عبد المومن الطابق الثاني «عمارة رونو»، حي النخيل الدار البيضاء - المغرب - الهاتف: 05 22.23.78.83 - هاتف الفاكس: 05 22.25.99.87

82, Rue Soumaya, Angle Bd. Abdelmoumen 2<sup>e</sup> Etage "Imm. RENAULT" Quartier des Palmiers - Casablanca - MAROC - Tél.: 05 22.23.78.83 - Tél. Fax: 05 22.25.99.87

مستعجلات: 06 98 97 17 18 • Urgence: 06 98 97 17 18 • E.mail: slaouimed.doc@gmail.com



Docteur Mohamed Slaoui

Spécialiste  
en Hépatologie - Gastro - Entérologie  
et Proctologie Médico- Chirurgicale  
ENDOSCOPIE DIAGNOSTIQUE ET  
INTERVENTIONNELLE  
ECHOGRAPHIE



الدكتور محمد السلاوي

إختصاصي في أمراض المعدة و الأمعاء  
و الكبد والبنكرياس  
علاج و جراحة أمراض المخرج  
التشخيص بالمنظار الباطني  
الكشف بالموجات فوق الصوتية

Casablanca, Le 8/08/19 في الدار البيضاء،

M. Tabet Wassila

NOB D'ANORRHEE

1/2 casylo 4300 AS

230  
8/10  
MSD

4400 AS

5700 AS

Docteur Mohamed Slaoui  
Spécialiste: Hépatologie - Gastro - Entérologie  
et Proctologie Médico- Chirurgicale  
ENDOSCOPIE DIAGNOSTIQUE ET  
INTERVENTIONNELLE  
ECHOGRAPHIE  
82, Rue Soumaya, Angle Bd. Abdelmoumen 2<sup>e</sup> Etage "Imm. RENAULT" Quartier des Palmiers - Casablanca - MAROC - Tél.: 05 22.23.78.83 - Tél.Fax : 05 22.25.99.87  
E-mail : slaouimed.doc@gmail.com • Urgence : 06 98 97 17 18

IMUREL 50 mg, comprimé pelliculé

Boîte de 100

AMM N° 13 DMP / 21 / NTT

PPV: 378,00 DH

Distribué par les Laboratoires

SOTHEMA BOUSKOURA

Sous licence des laboratoires ASPEN



UNIQUEMENT SUR ORDONNANCE - Liste I.

IMUREL 50 mg, comprimé pelliculé

Boîte de 100

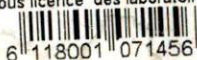AMM N° 13 DMP / 21 / NTT

PPV: 378,00 DH

Distribué par les Laboratoires

SOTHEMA BOUSKOURA

Sous licence des laboratoires ASPEN



IMUREL 50 mg, comprimé pelliculé

Boîte de 100

AMM N° 13 DMP / 21 / NTT

PPV: 378,00 DH

Distribué par les Laboratoires

SOTHEMA BOUSKOURA

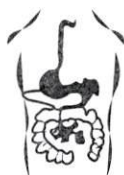Sous licence des laboratoires

ASPEN



*Docteur Mohamed Staoui*

Spécialiste  
en Hépatologie - Gastro - Entérologie  
et Proctologie Médico- Chirurgicale  
ENDOSCOPIE DIAGNOSTIQUE ET  
INTERVENTIONNELLE  
ECHOGRAPHIE



06/08/2019

الدكتور محمد السلاوي

إختصاصي في أمراض المعدة و الأمعاء  
و الكبد والبواسير  
علاج و جراحة أمراض المخرج  
التشخيص بالمنظار الباطني  
الكشف بالموجات فوق الصوتية

Casablanca, Le ..... في الدار البيضاء،

## Echographie Abdominale

**TABICH Hamza**

### Indication

POLYPE VESICULAIRE CONNU  
CROHN ILEOCOLIQUE SOUS TRAITEMENT

### Examen

Foie d'echostructure homogène, de contours réguliers, non dysmorphique, de taille normale  
Pas vu de lésion focale évidente.

Vésicule biliaire alithiasique, aspect inchangé du polype vésiculaire mesuré à 8mm ce jour  
Voie biliaire principale fine, elle est apparemment libre.

Les voies biliaires intra-hépatiques ne sont pas dilatées, les veines sus-hépatiques sont de répartition et de morphologie normale ;

Le TP est mesuré à 12mm de calibre normal,

La rate est d'echostructure homogène, 106mm

Les reins sont de taille normale, avec une bonne différenciation cortico-médullaire

Le pancréas est bien exploré, pas de lésion focale évidente échographiquement, ni de dilatation du WIRSUNG .

Discret épaissement d'allure cicatriciel de la paroi d'une anse iléale sus vésicale, mesuré à 4/5mm sans collectionné épanchement dans le DOUGLAS

### Conclusion

Aspect inchangé du polype vésiculaire mesure a 8mm ce jour

Discret épaissement à 4/5mm de la paroi d'une anse iléale sus vésical, d'allure cicatriciel

Docteur Mohamed Staoui  
Spécialiste: Hépatologie - Gastro - Entérologie  
Proctologie Médico- Chirurgicale  
ENDOSCOPIE - ECHOGRAPHIE  
82, Rue Soumaya, Angle Bd Abdelmoumen,  
2ème Etage, "IMM. RENAULT" - Casablanca, MAROC  
Tél: 05.22.23.78.83 - Tél / Fax: 05.22.25.99.87

Dr Jalil ELMANJRA  
Pharmacien biologiste  
Ancien assistant des hôpitaux de Dijon • France



Dr Abdelaziz LEMSEFFER  
Pharmacien biologiste  
Ancien interne des hôpitaux de Besançon • France

Insémination • Fécondation in vitro • Micro-injection (ICSI)

Monsieur TABICH HAMZA  
Dossier N° : RAM1957518  
Docteur MOHAMED SLAOUI

Dossier ouvert le : 07/08/19 Prélèvement reçu à 11:52 - Edité le : 07/08/19

Page N° 1/5

## HEMATOLOGIE

### NUMERATION FORMULE SANGUINE

					Antériorités <u>16/05/19</u>
Hématies	:	5,57	M/mm3	4,2 - 5,9	5,42
Hémoglobine	:	16,0	g/dl	13 - 17,7	15,7
Hématocrite	:	49	%		
V.G.M.	:	87,1	μ3	80 - 100	
C.C.M.H.	:	33,0	%	30 à 36	
T.C.M.H.	:	28,7	pg	27 à 32	
Leucocytes	:	9 300	/mm3	4000 - 10000	8570

### FORMULE LEUCOCYTAIRE

P. neutrophiles	:	68,2	%	soit	6 343	/mm3	2000 à 7500	
P. éosinophiles	:	5,1	%	soit	474	/mm3	20 à 800	
P. basophiles	:	0,5	%	soit	47	/mm3	0 à 200	
Lymphocytes	:	17,8	%	soit	1 655	/mm3	1000 à 4000	
Monocytes	:	8,4	%	soit	781	/mm3	200 à 1000	
Plaquettes	:	245 000	/mm3				150000 - 500000	276000

### VITESSE DE SEDIMENTATION

1 <sup>ère</sup> heure	:	2	mm	< 10	3
2 <sup>ème</sup> heure	:	6	mm	< 20	8

Dr Jalil ELMANJRA

Dr Abdelaziz LEMSEFFER



Insémination • Fécondation in vitro • Micro-injection (ICSI)

**Monsieur TABICH HAMZA**

Dossier N° : RAM1957518

Docteur MOHAMED SLAOUI

Dossier ouvert le : 07/08/19 Prélèvement reçu à 11:52 - Edité le : 07/08/19

Page N° 2/5

## BIOCHIMIE

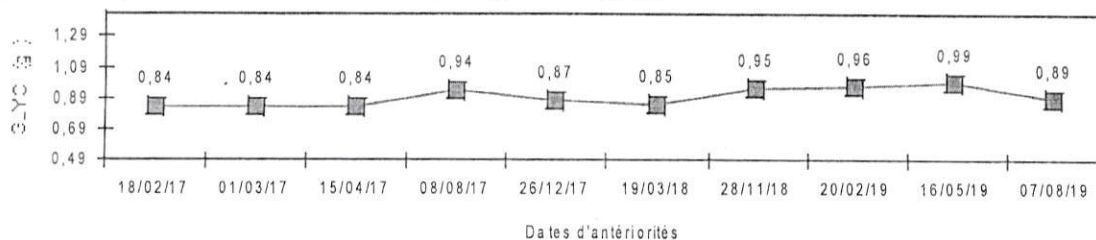
GLYCEMIE A JEUN

(Cobas C6000)

: **0,89** g/l  
: **4,9** mmol/l

0,70 à 1,10  
3,89 à 6,11

Ante  
0,99  
5,5



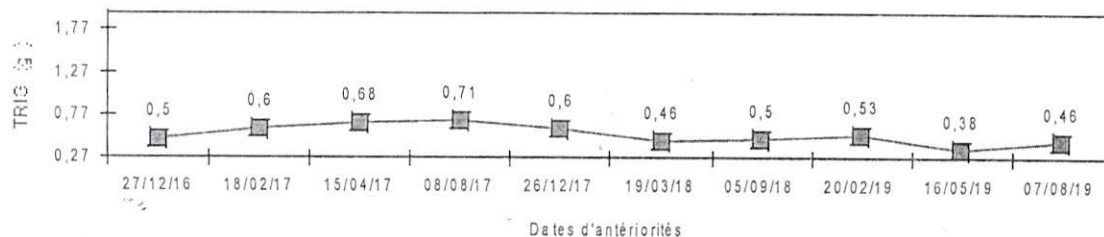
\* TRIGLYCERIDES

(Cobas C6000)

: **0,46** g/l  
: **0,53** mmol/l

0,60 à 1,50  
0,70 à 1,70

0,38  
0,43



Dr Jalil ELMANJRA

Dr Abdelaziz LEMSEFFER



aux de Dijon • France



Dr Abdelaziz LEMSEFFER  
Pharmacien biologiste  
Ancien interne des hôpitaux de Besançon • France

Insémination • Fécondation in vitro • Micro-injection (ICSI)

Monsieur TABICH HAMZA  
Dossier N° : RAM1957518  
Docteur MOHAMED SLAOUI

Dossier ouvert le : 07/08/19 Prélèvement reçu à 11:52 - Edité le : 07/08/19

Page N° 5/5

## BIOCHIMIE

CRP (Protéine C Réactive) : 4 mg/l  
(Cobas C6000 - Technique turbidimétrique)

< 6

Antérieo

2

Dr Jalil ELMANJRA

Dr Abdelaziz LEMSEFFER

Insémination • Fécondation in vitro • Micro-injection (ICSI)

**Monsieur TABICH HAMZA**

Dossier N° : RAM1957518

Docteur MOHAMED SLAOUI

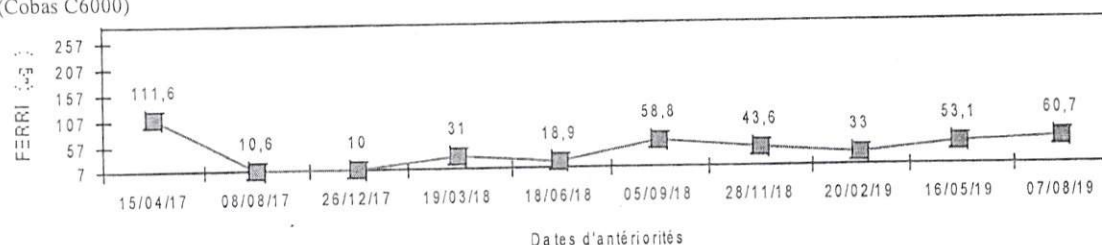
Dossier ouvert le : 07/08/19 Prélèvement reçu à 11:52 - Edité le : 07/08/19

Page N° 4/5

Antériorité

**FERRITINE** : **60,70**  $\mu\text{g/l}$   
(Cobas C6000)

F 15-150 H 30-220 53,10



## ENZYMOLOGIE

### TRANSAMINASES

SGOT/ASAT (Cobas C6000)	:	17	UI/l	< 37	19
SGPT/ALAT (Cobas C6000)	:	14	UI/l	< 40	17

## VITAMINES

VITAMINES B 9 (Folates) (Cobas Roche C6000)	:	4,8	$\mu\text{g/l}$	4,6-18,7
	:	11	nmol/l	10,44-42,45
VITAMINE B12 (Cyanocobalamine - Cobas Roche 6000)	:	438	ng/l	191 à 663
	:	324	pmol/l	140 à 489

Dr Jalil ELMANJRA

Dr Abdelaziz LEMSEFFER

Insémination • Fécondation in vitro • Micro-injection (ICSI)

**Monsieur TABICH HAMZA**

Dossier N° : RAM1957518

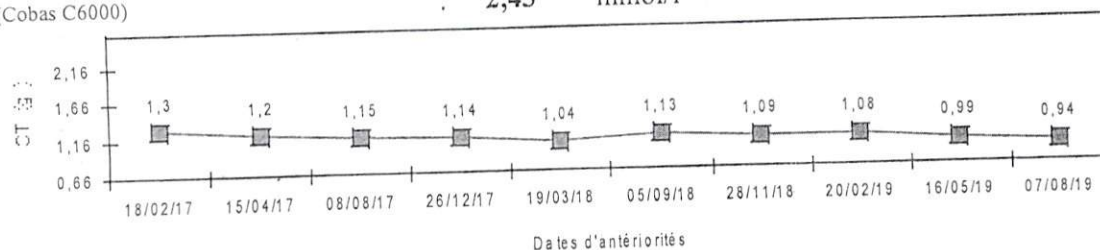
Docteur MOHAMED SLAOU

Dossier ouvert le : 07/08/19 Prélèvement reçu à 11:52 - Edité le : 07/08/19

Page N° 3/5

Antérieur

* CHOLESTEROL TOTAL (Cobas C6000)	:	0,94	g/l	1,50 à 2,00	0,99
	:	2,43	mmol/l	3,87 à 5,20	2,55


**CHOLESTEROLS HDL - LDL**

* CHOLESTEROL HDL (Cobas C6000).	:	0,37	g/l	> 0,40	0,34
	:	0,95	mmol/l	> 1,03	0,88
CHOLESTEROL LDL (Cobas C6000)	:	0,48	g/l	< 1,60	0,57
	:	1,24	mmol/l	< 4,12	1,47
Facteur de Risque Athérogène	:	2,5		N < 5,0	3,0

ACIDE URIQUE (Cobas C6000)	:	52	mg/l	30 à 62	36
	:	309	μmol/l	178 à 368	214

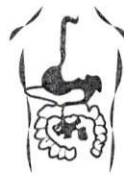UREE (Cobas C6000)	:	0,22	g/l	0,15 à 0,50	0,21
	:	3,66	mmol/l	2,49 à 8,32	3,5

CREATININE (Cobas C6000)	:	7,9	mg/l	6 à 13	8,2
	:	70	μmol/l	54 à 117	73



*Docteur Mohamed Slaoui*

Spécialiste  
en Hépatologie - Gastro - Entérologie  
et Proctologie Médico- Chirurgicale  
ENDOSCOPIE DIAGNOSTIQUE ET  
INTERVENTIONNELLE  
ECHOGRAPHIE



06/08/2019

الدكتور محمد السلاوي

إختصاصي في أمراض المعدة و الأمعاء  
و الكبد و البواسير  
علاج و جراحة أمراض المخرج  
التشخيص بالمنظار الباطني  
الكشف بالموجات فوق الصوتية

Casablanca, Le ..... في الدار البيضاء،

## Echographie Abdominale

**TABICH Hamza**

### Indication

POLYPE VESICULAIRE CONNU  
CROHN ILEOCOLIQUE SOUS TRAITEMENT

### Examen

Foie d'echostructure homogène, de contours réguliers, non dysmorphique, de taille normale  
Pas vu de lésion focale évidente.

Vésicule biliaire alithiasique, aspect inchangé du polype vésiculaire mesuré à 8mm ce jour

Voie biliaire principale fine, elle est apparemment libre.

Les voies biliaires intra-hépatiques ne sont pas dilatées, les veines sus-hépatiques sont de répartition et de morphologie normale ;

Le TP est mesuré à 12mm de calibre normal,

La rate est d'echostructure homogène, 106mm

Les reins sont de taille normale, avec une bonne différenciation cortico-médullaire

Le pancréas est bien exploré, pas de lésion focale évidente échographiquement, ni de dilatation du WIRSUNG .

Discret épaissement d'allure cicatriciel de la paroi d'une anse iléale sus vésicale, mesuré à 4/5mm sans collection ni épanchement dans le DOUGLAS

### Conclusion

Aspect inchangé du polype vésiculaire mesure à 8mm ce jour

Discret épaissement à 4/5mm de la paroi d'une anse iléale sus vésicale, d'allure cicatriciel

Docteur Mohamed Slaoui  
Spécialiste: Hépatologie - Gastro - Entérologie  
Proctologie Médico- Chirurgicale  
ENDOSCOPIE - ECHOGRAPHIE  
82, Rue Soumaya, Angle Bd Abdelmoumen,  
5ème Etage, "IMM. RENAULT" - Casablanca, MAROC  
Tél: 05.22.23.78.83 - Tél / Fax: 05.22.25.99.87