

RECOMMANDATIONS IMPORTANTES A LIRE POUR ACTIVER LES REMBOURSEMENTS ET EVITER LES REJETS

Conditions générales :

Le cadre réservé à l'adhérent doit être dûment renseigné.
Le cadre réservé au médecin doit être renseigné par le praticien lui-même notamment la nature de la maladie.
La validité de la feuille de soins est limitée à 3 mois à compter de la première consultation.
L'entente préalable est exigée pour toute hospitalisation médicale, chirurgicale, soins dentaires spéciaux, extractions multiples, parodontie orthodontie, prothèses dentaires, prothèses auditives ou orthopédiques ainsi que pour tous les actes effectués en série.
En cas d'accident, une déclaration précisant les causes et circonstances de l'accident est à joindre à la feuille de soins.

Pharmacie :

Les vignettes des médicaments doivent être obligatoirement jointes aux ordonnances.
Pour les médicaments sans vignettes une facture de la pharmacie doit être jointe.

Diagnostique et Biologie :

La facture ainsi qu'une copie des résultats des analyses ou du compte rendu (sous pli confidentiel) doivent être jointes à l'ordonnance médicale pour toute demande de remboursement.
Un pli confidentiel du médecin prescripteur des analyses ou radios peut être demandé par le médecin conseil de la mutuelle.

Optique :

L'ordonnance du médecin prescripteur et la facture de l'opticien sont à joindre à la feuille de soins.

Rééducation :

L'entente préalable renseignée par le médecin prescripteur est exigée avant le début des séances de rééducations.

Pour le remboursement, la facture et le calendrier des séances effectuées sont à joindre à la feuille de soins.

Prothèse dentaire :

En cas de prothèses ou de traitement canalaires, l'accord préalable renseigné sur la feuille de soins est obligatoire avant le début de traitement.

La facture doit être jointe à la feuille de soins pour toute demande de remboursement.

La radio-après soins est obligatoire en cas de prothèses ou de traitement canalaires.

Maladie et Affection Longue Durée ALD et ALC :

La déclaration de maladie chronique doit être renseignée par le médecin prescripteur et renouvelée tous les 6 mois.

Adresses Mails utiles

Réclamation : contact@mupras.com
Prise en charge : pec@mupras.com
Adhésion et changement de statut : adhesion@mupras.com

MUPRAS garantit le respect de la loi n° 09-08 relative à la protection des personnes physiques à l'égard du traitement des données à caractère personnel.

MUPRAS : Centre Allal Ben Abdellah - 6ème Etage Angle Rue Mohamed Fakir et Rue Allal Ben Abdellah - Quartier de l'Horloge Casablanca 20000 - Tél. : 05 22 20 45 45 (LG) - Fax : 05 22 22 78 18 - www.mupras.com



Déclaration de Maladie : N° P19- 0009012

☐ Maladie ☐ Dentaire ☐ Optique ☐ Autres

Cadre réservé à l'adhérent (e)

Matricule : 2387 Société : Royal Air Maroc
☐ Actif ☒ Pensionné(e) ☐ Autre :
Nom & Prénom : HAFI BACHIR RAHID Date de naissance : 07.05.49
Adresse : 64 HAY AL DACHBIB AL ARABI SECT 1 TEMARA
Tél. : 0661376226 Total des frais engagés : 2000,00 + 778 + 300,00 Dhs

Cadre réservé au Médecin

Cachet du médecin :

Date de consultation : 01/11/2019
Nom et prénom du malade : HAFI BACHIR RAHID Age : 49
Lien de parenté : ☒ Lui-même ☐ Conjoint ☐ Enfant
Nature de la maladie : DT2
En cas d'accident préciser les causes et circonstances :
Dans le cas où la maladie aurait un caractère confidentiel, communiquer les renseignements sous pli confidentiel à l'attention du médecin conseil de la Mutuelle.

J'atteste sur l'honneur l'exactitude des renseignements portés sur la présente déclaration. Je déclare avoir pris connaissance de la clause relative à la protection des données personnelles.

Fait à : CASABLANCA
Signature de l'adhérent(e) : [Signature]



RELEVÉ DES FRAIS ET HONORAIRES

Dates des Actes	Natures des Actes	Nombre et Coefficient	Montant détaillé des Honoraires	Cachet et signature du Médecin attestant le Paiement des Actes
01 NOV 2019		02	300,0	

EXECUTION DES ORDONNANCES

Cachet du Pharmacien ou du Fournisseur	Date	Montant de la Facture
	1/11/2019	778,00

ANALYSES - RADIOGRAPHIES

Cachet et signature du Laboratoire et du Radiologue	Date	Désignation des Coefficients	Montant des Honoraires
Dr Sonia AMMI Cabinet de Radiologie 73, rue Patrice Lumumba Hassan - Rabat Tél : 05 37 76 32 05 / 02	05/11/19	2, K co co	2000 DH

AUXILIAIRES MEDICAUX

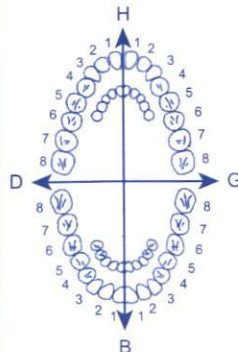
Cachet et signature du Praticien	Date des Soins	Nombre				Montant détaillé des Honoraires
		A M	P C	I M	I V	
			</			

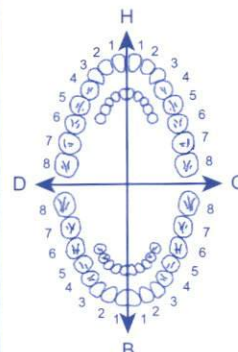
RELEVÉ DES FRAIS ET HONORAIRES

Le praticien est prié de préciser la dent traitée, l'acte pratiqué en indiquant la nature des soins.

Important :

Veillez joindre les radiographies en cas de prothèses ou de traitement canaux, ainsi que le bilan de l'

SOINS DENTAIRES	Dents Traitées	Nature des Soins	Coefficient		
				Coefficent DES TRAVAUX	
					MONTANTS DES SOINS
					DEBUT D'EXECUTION
				FIN D'EXECUTION	

O.D.F PROTHESES DENTAIRES	DETERMINATION DU COEFFICIENT MASTICATOIRE																	
	<table><tr><td colspan="2">H</td></tr><tr><td>25533412</td><td>21433552</td></tr><tr><td>00000000</td><td>00000000</td></tr><tr><td>D</td><td>G</td></tr><tr><td>00000000</td><td>00000000</td></tr><tr><td>35533411</td><td>11433553</td></tr><tr><td colspan="2">B</td></tr></table>			H		25533412	21433552	00000000	00000000	D	G	00000000	00000000	35533411	11433553	B		Coefficient DES TRAVAUX
	H																	
	25533412	21433552																
	00000000	00000000																
	D	G																
	00000000	00000000																
	35533411	11433553																
	B																	
				MONTANTS DES SOINS														
	[Création, remont, adjonction]																	
Fonctionnel, Thérapeutique, nécessaire à la profession																		
				DATE DU DEVIS														
				DATE DE L'EXECUTION														

VISA ET CACHET DU PRATICIEN ATTESTANT LE DEVIS

VISA ET CACHET DU PRATICIEN ATTESTANT L'EXECUTION

الدكتورة بن العربي الدلاني أعمار بن

إختصاصية

في أمراض الغدد والتغذية

مرض السكري - الكوليسترول - السمنة

خريجة كلية الطب بتولوز

89,00

89,00

Echographie - Cryomorphe - Radio

Diplômée de la Faculté de Médecine de Toulouse

Rabat, le الرباط, في

01 NOV. 2019

M^r Harif. Bachir Rachid

$(89,00 \times 2)$
178,00
→ 178,00
2030

$(150,00 \times 4)$
600,00
→ 600,00
2030
Bambélé on call phy

M^r BENLARBI Rachid
Endocrinologue - Diabète - Maladies
du métabolisme
N° 101010101
Tél : 05 37 26 43 22
Fax : 05 37 26 43 22

778,00

PHARMACIE NADJAT
Najat RBATI
Docteur en Pharmacie
1420, Lot Al Wilaq, ERAC-Tem
Tél : 05 37 26 43 22

150

REMBOURSÉ
par la
MUTUELLE

On Call Plus

Blood Glucose Test Strips

25

For testing glucose in whole blood using the *On Call® Plus* and *On Call® EZ II* blood glucose meters.
For self testing and professional use.


Contents:
25 Test Strips
Code Chip
Package Insert



25

For testing glucose in whole blood using the *On Call® Plus* and *On Call® EZ II* blood glucose meters.
For self testing and professional use.

Contents:
25 Test Strips
Code Chip
Package Insert



25

For testing glucose in whole blood using the *On Call® Plus* and *On Call® EZ II* blood glucose meters.
For self testing and professional use.

Contents:
25 Test Strips
Code Chip
Package Insert



25

For testing glucose in whole blood using the *On Call® Plus* and *On Call® EZ II* blood glucose meters.
For self testing and professional use.

Contents:
25 Test Strips
Code Chip
Package Insert



©2017 ACON Laboratories, Inc.



©2017 ACON Laboratories, Inc.



©2017 ACON Laboratories, Inc.



©2017 ACON Laboratories, Inc.



INFO PHARMA

10, Rue Boulmane Bourgogne
Casablanca 20040 Morocco
Tel: + 212 5 22 22 34 07
+ 212 5 22 22 12 55
Fax: + 212 5 22 47 45 92



INFO PHARMA

10, Rue Boulmane Bourgogne
Casablanca 20040 Morocco
Tel: + 212 5 22 22 34 07
+ 212 5 22 22 12 55
Fax: + 212 5 22 47 45 92



INFO PHARMA

10, Rue Boulmane Bourgogne
Casablanca 20040 Morocco
Tel: + 212 5 22 22 34 07
+ 212 5 22 22 12 55
Fax: + 212 5 22 47 45 92



INFO PHARMA

10, Rue Boulmane Bourgogne
Casablanca 20040 Morocco
Tel: + 212 5 22 22 34 07
+ 212 5 22 22 12 55
Fax: + 212 5 22 47 45 92

Dr. BENLARBI DELAÏ AMAR Bouchra

Spécialiste

En Endocrinologie - Maladies Métaboliques - Nutrition

Diabète - Cholestérol - Obésité

Lipolaser - Cryolipolyse - Radio Fréquence

Diplômée de la Faculté de Médecine de Toulouse

الدكتورة بن العربي الدلائي أعمار بشرى

إختصاصية

في أمراض الغدد والتغذية

مرض السكري - الكوليسترول - السمنة

خريجة كلية الطب بتولوز

Rabat, le في الرباط.

Thaïfi Bachir Rachid

— Examen Cox
Larynx

— Echographie artère de
Cox

— Echographie artère
du MI

Dr Sonia AMRI
Cabinet de Radiologie
73, rue Patrice Lumumba
Hassan - Rabat
Tél : 05 37 76 32 05 / 02

Dr. BENLARBI DELAÏ AMAR Bouchra
Endocrinologue, Diabétologue
Nutritionniste
Tél : 05 37 26 43 22
Gsm : 06 23 76 82 07

Scanner - Echographie - Radiologie Conventiionnelle et Interventionnelle - Mammographie - Sérologie interventionnelle
- Radiologie Dentaire - IRM & PETSCANNER sur RDV

Rabat, le 05/11/2019

Facture

Je Soussignée certifie que
Mr. HARIFI BACHIR RACHID a effectué le bilan radiologique

ECHO-DOPPLER DES VAISSEAUX DU COU
ECHO-DOPPLER ARTERIEL DES 2 MEMBRES
INFERIEURS

Dont le montant est : 2000 DH

La présente note est arrêtée à la somme de :

DEUX MILLE Dirhams T.T.C

Valeur en votre aimable règlement

Dr Sonia AMRI

Dr Sonia AMRI
Cabinet de Radiologie
73, rue Patrice Lumumba
Hassan - Rabat
Tél : 05 37 76 32 05 / 02

73 - بيطري مساحة لومومبا، باتريس رقم 73 - الهاتف 0537763202 / 0537763205 - الفاكس 0661188748 Tel

73, Rue Patrice Lumumba, Place Pietri, 10100 Rabat web site : radiologielemaghreb.com e-mail : radiomaghrebsonia@gmail.com

CNSS 2666652 - ICE 001586012000072 - IF 34204108 - TP 25126710 - RIB 013 810 01372 000106 001 87 - INPE: 101011237



Rabat, le 05/11/2019

Nom et Prénom : HARIFI BACHIR RACHID - 70 ans

Prescripteur : Dr BENLARBI AMAR BOUCHRA

ECHO-DOPPLER DES VAISSEaux DU COU

Au niveau échographique :

La thyroïde est de taille normale, de contours réguliers et d'échostructure homogène. Absence d'hypertrophie des parathyroïdes ou d'anomalie le long des axes jugulo-carotidiens et respect des plans musculaires antérieurs et postérieurs.

Au niveau jugulaire :

Les veines sont de calibre habituel comparable des deux côtés, transsonores avec un flux circulant.

Elles sont tout à fait dépressibles sans argument en faveur d'une thrombose récente ni ancienne.

Au niveau carotidien :

Absence d'anomalies morphologiques visibles au niveau des différents axes artériels explorés.

Les carotides primitives droites et gauches ont une paroi épaisse régulière mesurant 1.33mm à droite et 1.17mm à gauche.

Présence d'une plaque d'athérome calcifiée à surface irrégulière non sténosante au départ de l'ACI gauche de 2.5mm d'épaisseur étendue sur 6.7mm

L'analyse spectrale par écho Doppler pulsé des carotides primitives, des siphons carotidiens et des carotides internes et externes aussi loin qu'elles puissent être suivies sur cet examen montre un flux de type normal avec des index habituels.

L'ascension systolique est normale, suivie d'une décélération rapide. Le flux est bien pulsé en région bulbaire des 2 côtés.


Les tracés vélocimétriques enregistrés au niveau des artères carotides primitives, internes sont normaux avec des index de résistance normaux, de 0,66 à 0,73.

Les artères vertébrales sont étudiées au niveau de V2, elles présentent un calibre similaire des 2 côtés, avec un tracé normal et un indice de résistance à 0,7 à droite et à gauche.

CONCLUSION :

Épaississement intimal bilatéral diffus avec plaque athéromateuse calcifiée non sténosante au départ de l'artère carotide interne gauche sans retentissement hémodynamique.

Dr Sonia AMRI
Cabinet de Radiologie
73, rue Patrice Lumumba
Hassan - Rabat
Tel : 05 37 76 32 02 / 05 37 76 32 05



Rabat, le 05/11/2019

Nom et Prénom : HARIFI BACHIR RACHID - 70 ans
Prescripteur : Dr BENLARBI AMAR BOUCHRA
Pouls pédieux faiblement perçu chez un diabétique et ancien fumeur.

ECHO-DOPPLER DES ARTERES DES 2 MEMBRES INFÉRIEURS

A l'étage abdomino pelvien:

Médiacalcosse de l'aorte abdominale sous rénale et des artères iliaques externes sans rétrécissement ou sténose significative avec flux hémodynamique respecté. La veine cave inférieure libre et perméable.

Au niveau des membres inférieurs:

Médiacalcosse étendue des artères fémorales communes jusqu'aux artères pédieuses au niveau des deux membres inférieurs; pas de signe d'ischémie artérielle récente au niveau des artères des membres inférieurs.

Par ailleurs, on note une artère poplitée droite grêle avec une lumière échogène non perméable et développement d'une circulation de suppléance de voisinage, le segment artériel en amont de la sténose siège d'un indice de résistance élevé à 1. Les indices de résistances en aval sur les artères tibiales antérieure et postérieure ainsi que la pédieuse droites sont faibles avec un tracé biphasique.

Un tracé biphasique est également enregistré au niveau de l'artère tibiale postérieure et pédieuse gauches.

Pas d'anomalie hémodynamique des spectres des artères fémorales commune, superficielle et tibiale antérieure gauches.

Pas de signe de thrombophlébite du réseau veineux profond et superficiel des deux membres inférieurs.

CONCLUSION :

Médiacalcosse diffuse de l'aorte abdominale, des artères iliaques externes et des artères des membres inférieurs avec thrombose ancienne de l'artère poplitée droite comme en témoigne le développement d'une circulation collatérale de suppléance. A étayer par un angioscanner des artères des MI.

Pas de signe de thrombophlébite veineuse des membres inférieurs.